



ساختمان بدن طیور

هدف کلی

شناخت ساختمان بدن طیور



هدف‌های رفتاری

در پایان این فصل هنرجو باید بتواند:

- ۱- اندام‌های ظاهری طیور را شناسایی کند.
- ۲- وظایف پر را بیان کند.
- ۳- انواع پر را شناسایی کند.
- ۴- انواع تاج را شناسایی کند.

پیش‌آزمون

- ۱- پوشش بدن طیور با پوشش بدن پستانداران چه تفاوت اساسی دارد؟
- ۲- تفاوت منقار مرغ با منقار اردک در چیست؟
- ۳- کدام حیوان غدد عرقی ندارد؟



برای آشنایی با تشریح و فیزیولوژی طیور، ابتدا شمای کلی اندام‌های ظاهری طیور را در شکل ۱-۱ مشاهده کنید.



شکل ۱-۱- شمای کلی از اندام‌های ظاهری طیور

- ۳- پرنده را از برف و باران حفظ می‌نماید.
- ۴- پرنده را در مقابل صیادان استتار می‌کند.
- ۵- باعث جذابیت پرنده در بین پرندگان همان گروه می‌شوند.

معمولاً سه نوع پر در بدن پرندگان قابل تشخیص است:

۱- پره‌های بزرگ یا شاه پرها: این پرها از خارج، بدن پرنده را پوشانیده‌اند و در زیر آنها پره‌های دیگری قرار گرفته است. پره‌های بال و دم جزء این دسته به شمار می‌روند. تعداد پره‌های بزرگ کم و طولشان بیشتر است و بسته به نژاد و جنس و گونه متفاوت می‌باشد. وظیفه اصلی پره‌های بزرگ شرکت در عمل پرواز است.

پره‌های بزرگ دارای یک شاخه اصلی^۱ می‌باشد که در قسمت پایین تو خالی و در قسمت بالا توپر است. قسمت تو خالی آن پایه پر^۲ نام دارد و قسمت توپر آن بدنه پر^۳ نامیده می‌شود. قسمت توپر از دو طرف دارای شاخه‌های فرعی است که به آنها ریش^۴ می‌گویند. از هر یک از این ریش‌ها شاخه‌های

در این پیمانه با وظایف اندام‌های ظاهری طیور آشنا می‌شوید و در پیمانه‌های آینده توضیح کاملی از وظایف اندام‌های مختلف داده می‌شود.

۱-۱- پوشش بدن طیور

پوشش بدن طیور از پر، پوست و یک بافت پوششی فلسی شکل که تکامل یافته‌تر از پوست خزندگان است تشکیل شده است. پرها: پوشش پر در پرندگان را می‌توان عامل تمایز این گروه از سایر مهره‌داران دانست. در سیر تکاملی پرندگان، بیشتر قسمت‌های فلسی خزندگان تبدیل به پر شده است. هم پر و هم فلس از پروتئین مشابهی به نام کراتین ساخته شده‌اند. پر از لایه خارجی پوست بوجود می‌آید و وزن آن سبک و انعطاف‌پذیر است.

وظایف پر:

پرها وظایف متنوعی دارند:

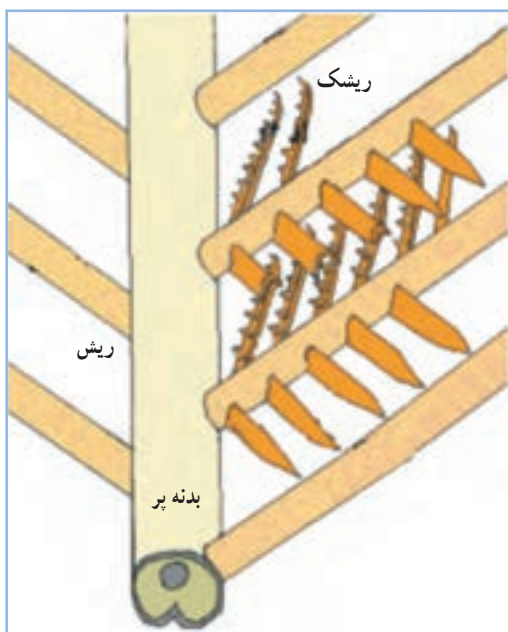
- ۱- به پرواز کمک کرده و از پوست بدن محافظت می‌کند.
- ۲- به حفظ درجه حرارت بدن کمک می‌کند.

۱- Quill

۲- Calamus

۳- Rachis

۴- Barber



شکل ۱-۴- ساختمان پر

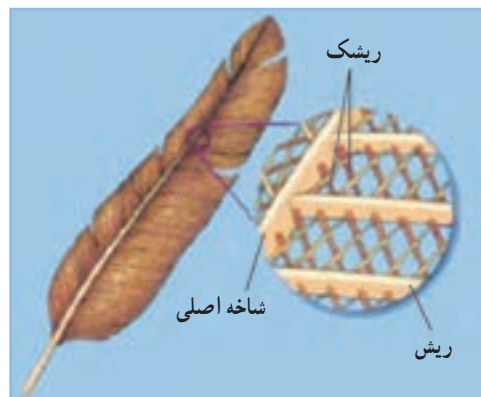
پرهای از مجاری مخصوصی در پوست بنام مجرای پرتشکیل می‌شوند. این مجاری و حفره‌ها در تمام نواحی بدن وجود دارد.

اولین آثار بوجود آمدن این مجاری در پنجمین روز زندگی جنینی پدیدار می‌شود. هر پر در یک فولیکول که در پوست جنین قرار دارد شروع به تشکیل می‌کند در داخل این فولیکول‌ها پرهای اصلی تشکیل می‌شود. پرهای اصلی از یک لکه در قاعده فولیکول منشأ می‌گیرند و به مرور رشد آن زیاد و از پوست خارج می‌شود، بطوری که پس از مدتی پرهای قابل رؤیت می‌گردند و بتدریج بر رشد این پرهای اضافه می‌گردد و قسمت‌های مختلف پر فرم می‌گیرند و تشکیل می‌شوند. تغذیه پرهای در پوست توسط مویرگ‌های خونی انجام می‌شود. این مویرگ‌ها در هنگامی که پر هنوز میله‌ای است زیادتر و طولانی‌تر می‌باشد ولی به مرور که قسمت‌های دیگر پر تشکیل می‌شود کوتاه‌تر می‌گردند.

فرعی دیگری به موازات هم از دو طرف جدا شده که به هریک از آنها ریشک^۱ می‌گویند. شاخه‌های فرعی در قسمت انتهایی خود دارای انشعابات کوچک‌تری می‌باشند. (شکل‌های ۱-۲، ۱-۳ و ۱-۴)



شکل ۱-۲- پرهای بزرگ یا شاه‌پرهای



شکل ۱-۳- ساختمان پر

۲- پرهای کوچک یا پوش پر: این پرها معمولاً تمام بدن را فرا می‌گیرد و اغلب، پرهای بزرگ در بعضی قسمت‌ها روی آنها را می‌پوشاند (مانند بال‌ها). وظیفه این پرها حفظ و پوشش بدن است و تعداد آنها فوق‌العاده زیادتر از پرهای بزرگ است.

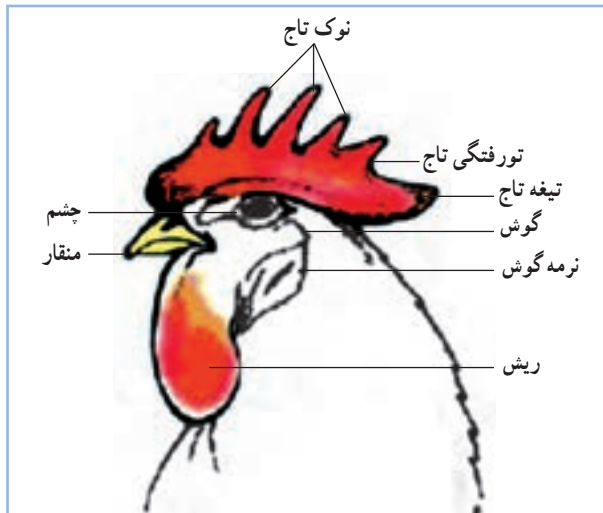۳- پرهای سوزنی شکل: این پرها در زیر پرهای کوچک‌تر قرار گرفته و داخل فولیکول کوچکی در لایه اپیدرم پوست بدن فرو رفته است.

۱- Barbules

۲- perylae

توانایی تعرق و کاهش حرارت بدن در شرایط گرما را ندارد و گرما را از طریق شش‌ها دفع می‌کنند.

در شکل ۵-۱ اندام‌های ظاهری سر طیور را که شامل تاج، گوش، چشم، منقار و ریش می‌باشد را مشاهده می‌کنید.
تاج: تاج از لایه درم پوست تشکیل شده و لایه نازکی از اپیدرم روی آن را می‌پوشاند. تاج در طیور به شکل‌های متفاوتی وجود دارد. در شکل ۶-۱ انواع تاج نشان داده شده است.
شکل تاج نتیجه اثر متقابل ژن‌ها می‌باشد، ولی اندازه آن به میزان هورمون‌های جنسی و شدت نور بستگی دارد. کم بودن شدت نور باعث بلندتر شدن تاج می‌شود.



شکل ۵-۱- اندام ظاهری سر طیور

اولین آثار تشکیل رنگدانه‌های پر در جنین پس از ۸۰ ساعت ظاهر می‌شود این رنگدانه‌ها در جرم پرها جای می‌گیرند و طی مرحله تشکیل شدن پرها به قسمت‌های مختلف پر مانند ساق اصلی، ریش، ریشک و ریشک‌های فرعی می‌روند و سبب رنگین شدن پرها می‌گردند. علت تنوع رنگ پرها وجود رنگدانه‌های مختلف و همچنین طرز قرار گرفتن آنها می‌باشد.

پرهای حدود ۴ تا ۶ درصد وزن بدن طیور را تشکیل می‌دهند.
پوست: پوست بدن طیور غدد چربی و عرق ندارد و فقط در ناحیه دم مقداری غده وجود دارد که به آن غدد چربی می‌گویند و پرنده به کمک ترشحات آن پرهای خود را جلا می‌دهد تا طراوت خود را حفظ کنند. از نظر ساختمانی، پوست از دو لایه تشکیل شده است که لایه خارجی اپیدرم^۱ و لایه زیرین درم^۲ نامیده می‌شوند. در ناحیه منقار و پا، پوست، ضخیم و شاخی شده است. پوست اغلب پرندگان اهلی زرد مایل به سفید است. به جزء پوست بوقلمون که به دلیل ذخیره بالای ملانین، تیره رنگ است. شدت زردی پوست به میزان رنگدانه گزانتوفیل در جیره غذایی و همچنین میزان تخم‌گذاری پرنده بستگی دارد، به طوری که در مرغ‌های تخم‌گذار رنگ پوست به سفیدی می‌گراید و این موضوع به علت انتقال رنگدانه‌های زرد از پوست به زرده تخم مرغ و ایجاد رنگ زرد در آن است. از آنجا که پوست بدن طیور فاقد غدد عرق می‌باشد،



شکل ۶-۱- انواع تاج طیور

۱- Epiderm

۲- Derm



شکل ۱-۷ - منقار و بینی مرغ خانگی

منقار : منقار از اپیدرم پوست بوجود آمده و جنس آن شاخی است. منقار عمل لب را در طیور انجام می‌دهد و از آن برای گرفتن غذا استفاده می‌شود. منقار اردک پهن و صاف و منقار مرغ چون دانه خوار است تیز می‌باشد.
منقار شامل ۲ بخش متفاوت می‌باشد. این ۲ بخش عبارتند از : منقار بالایی و منقار پایینی.
سوراخ‌های بینی نزدیک قاعده منقار بالایی قرار دارند.
(شکل ۱-۷)

ریش : ریش در طیور لایه دو گانه‌ای از پوست می‌باشد که کشیده یا متورم شده است. لایه عمقی زیر پوست در این ناحیه دربرگیرنده رگ‌های خونی بسیاری می‌باشد که به همین دلیل ریش‌ها پُر خون و قرمز رنگ می‌باشند. ریش‌ها در خروس بزرگ‌تر از مرغ است. از ریش برای تشخیص نژادها نیز استفاده می‌شود.
اندام شنوایی : گوش از یک سوراخ صوتی خارجی، که در واقع به منزله سوراخ خارجی گوش می‌باشد، شروع شده و به داخل مجرای به نام ناودان صوتی خارجی راه می‌یابد. شنوایی طیور معادل شنوایی پستانداران است.

اندام بینایی : اندام بینایی در برگیرنده کره چشم و اندام‌های فرعی است. اندام‌های فرعی شامل پلک‌ها، بافت

ملتحمه، دستگاه اشکی و ماهیچه‌های پلک‌ها می‌باشد.
بینایی در طیور بسیار خوب است و متناسب با آن، چشمان بزرگی دارند که یک تصویر را با تجزیه و تحلیل بسیار عالی به دست می‌آورند.
طیور می‌تواند رنگ‌ها را تشخیص دهند و نسبت به رنگ بنفش و نارنجی تمایل بیشتری نشان می‌دهند.

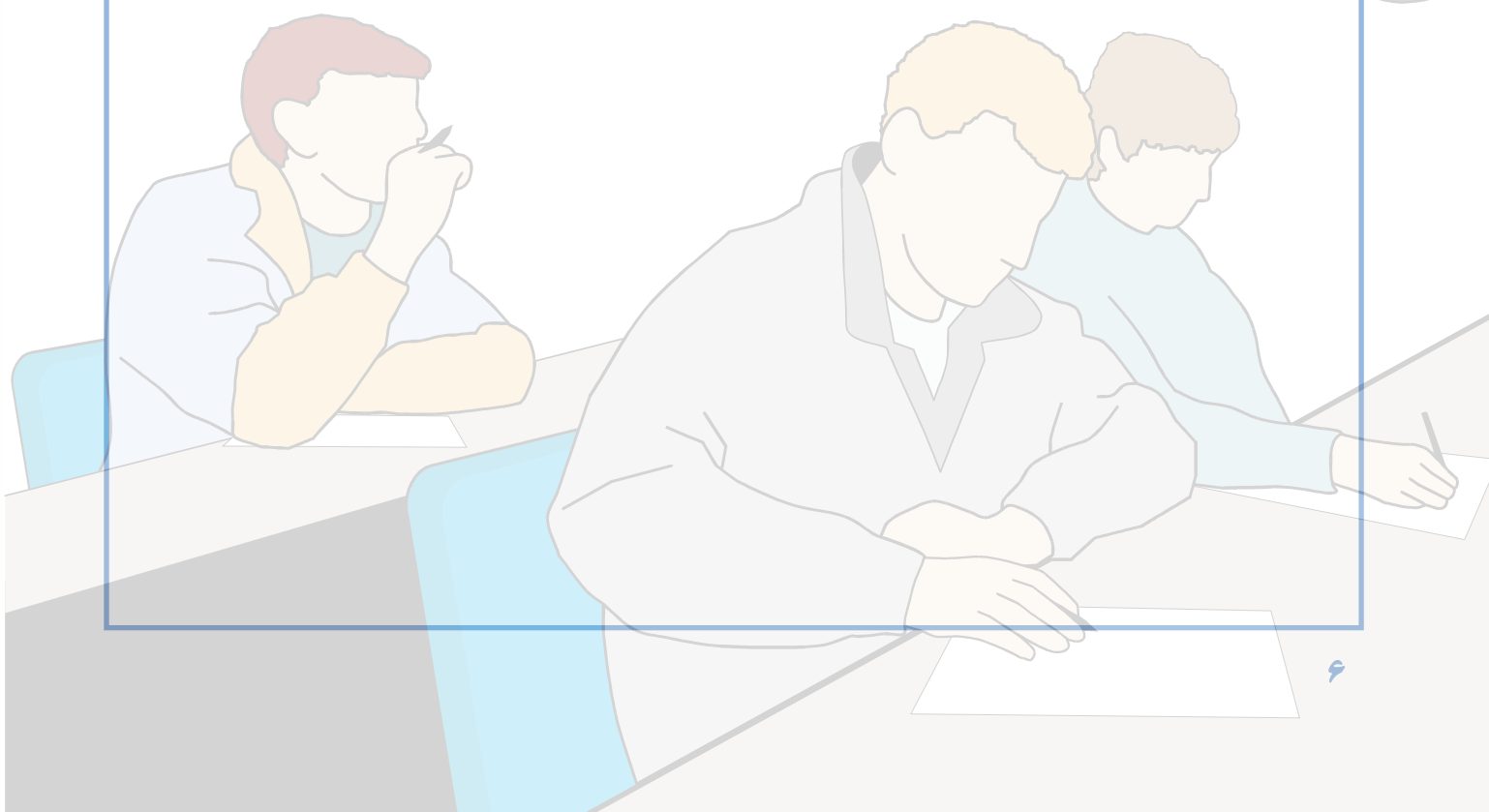
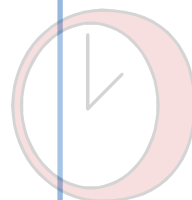فعالیت عملی

پوشش بدن طیور

- ۱- یک قطعه جوجه و یک قطعه مرغ یا خروس تهیه نمایید.
- ۲- پره‌های جوجه و مرغ را به طور دقیق مشاهده کنید.
- ۳- پر جوجه و مرغ را کنار زده و پوست آنها را مشاهده کنید.
- ۴- شکل تاج را با انواع تاج مقایسه کنید.
- ۵- از مشاهده خود گزارشی برای کلاس تهیه کنید.

آزمون پیمانه مهارتی ۱

- ۱- وظایف پر را نام ببرید؟
- ۲- انواع پر را در پرندگان نام ببرید؟
- ۳- از نظر ساختمانی، پوست از چند لایه تشکیل شده است، نام ببرید؟
- ۴- چرا پوست بوقلمون تیره رنگ است؟
- ۵- شدت زردی پوست طیور به چه عواملی بستگی دارد؟
- ۶- چرا طیور توانایی تعرق و کاهش حرارت بدن در شرایط گرما را ندارند؟
- ۷- انواع تاج را در طیور نام ببرید؟
- ۸- منقار در طیور مانند چه عضوی در پستانداران است؟



دستگاه حرکتی

هدف کلی

شناخت دستگاه حرکتی طیور



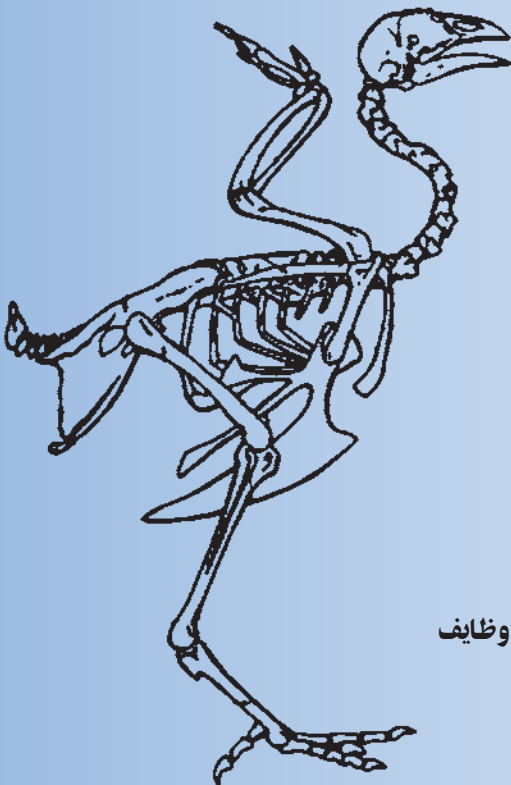
هدف‌های رفتاری

در پایان این فصل هنرجو باید بتواند:

- ۱- وظایف استخوان بندی طیور را تعریف کنید.
- ۲- استخوان‌ها را طبقه بندی کرده و آنها را نشان دهد.
- ۳- ماهیچه‌ها را تقسیم بندی کرده و آنها را نشان دهد.

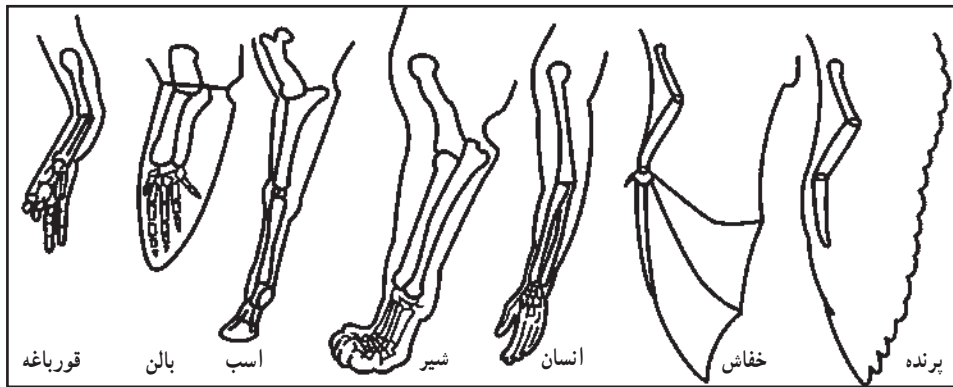
پیش آزمون

- ۱- چرا استخوان‌های طیور سبک‌تر از سایر گونه‌ها می باشد؟
- ۲- در مرغ ماهیچه سینه تیره است یا ماهیچه پاها؟
- ۳- آیا حفاظت از اندام‌های حساس و داخلی بدن مثل قلب و مغز از وظایف استخوان‌ها است؟



باعث وجود تفاوت‌هایی در شکل ظاهری و فعالیت آنها شده است. وظیفه اصلی دستگاه حرکتی، تأمین تعادل و حرکت برای انجام فعالیت‌های مختلف حیاتی می‌باشد. دستگاه حرکتی از استخوان‌ها، مفاصل، ماهیچه‌ها، رباط‌ها، تاندون‌ها، رگ‌ها و اعصاب تشکیل شده است.

دستگاه حرکتی پرندگان، با وجود تفاوت‌های ناشی از شرایط زیست آنها نسبت به سایر موجودات، دارای خصوصیت مشترک و یکسانی با حیوانات دیگر می‌باشد. شکل ۱-۲ اندام حرکتی جلویی تعدادی از مهره‌داران را نشان می‌دهد که نشانگر شباهت ساختاری آنها است. اما، چگونگی استفاده از این اندام،



شکل ۱-۲- اندام‌های حرکتی جلویی مهره‌داران

۱-۲- استخوان‌ها^۱

استخوان‌ها از نظر شکل ظاهری به چهار دسته

تقسیم می‌شوند:

۱- استخوان‌های دراز: استخوان‌هایی که طولشان بیشتر از عرض و ضخامت آنها می‌باشد، استخوان‌های دراز هستند و از یک تنه به نام دیافیز و دو انتهای برآمده به نام اپی‌فیز تشکیل شده‌اند. استخوان‌های بازو و ران از این استخوان‌ها هستند.

۲- استخوان‌های کوتاه: طول، عرض و ضخامت این استخوان‌ها تقریباً یکسان است. مانند استخوان‌های انگشتان پا و بال پرند.

۳- استخوان‌های پهن: استخوان‌هایی هستند که ضخامت آنها کمتر از طول و عرضشان می‌باشد. استخوان‌های کتف و جمجمه از این نوع استخوان‌ها هستند.

استخوان‌ها، اندام مقاوم و سخت بدن می‌باشند و مانند سایر اعضای بدن، ساختمان و فیزیولوژی مخصوص دارند. استخوان‌بندی یا اسکلت، از به هم پیوستن استخوان‌ها و غضروف‌ها بوجود می‌آید.

نقش و وظایف استخوان‌ها، عبارت است از:

- ۱- به بدن حیوان شکل می‌دهد.
- ۲- در تولید سلول‌های خونی، دخالت دارند.
- ۳- مواد معدنی مورد نیاز بدن را ذخیره می‌کنند.
- ۴- اندام‌های حساس و داخلی بدن مثل قلب و مغز را حفظ می‌کنند.
- ۵- در تعادل بدن و حرکات حیوان نقش اصلی را دارند و نقطه اتکای ماهیچه‌ها هستند.

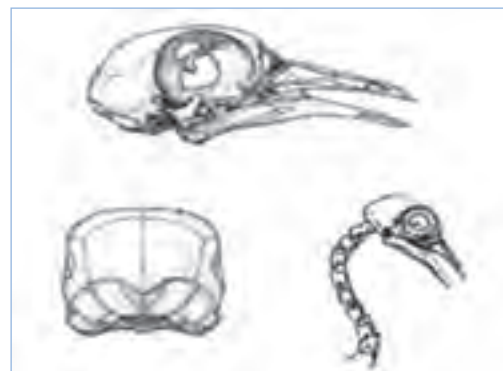۴- استخوان‌های نامنظم : این استخوان‌ها شکل منظمی ندارند و در هیچ یک از گروه‌های بالا قرار نمی‌گیرند. مانند استخوان‌های مهره گردن و کشکک. ساختمان استخوان از دو نوع بافت تشکیل شده است :

- ۱- بافت استخوانی متراکم
- ۲- بافت استخوانی اسفنجی

۲-۲- اسکلت و استخوان‌بندی طیور

اسکلت پرندگان بسیار سبک‌تر و در عین حال قوی‌تر از حیوانات دیگر است. به این دلیل استخوان‌های پرندگان توخالی بوده ولی برای استحکام آن پیوندهای شبکه‌ای در داخل آن وجود دارد که در عین سبکی، قدرت و استحکام فوق‌العاده‌ای به آن می‌دهد.

استخوان‌بندی مرغ در شکل ۲-۴ نشان داده شده است و در ادامه به معرفی قسمت‌های مختلف آن اشاره می‌گردد. استخوان‌های سر : این استخوان‌ها، جمجمه را می‌سازند که ۸ قطعه دارد و شامل : دو استخوان گیجگاهی، دو استخوان شب‌پره، استخوان پرویژنی، آهیانه، پس‌سری و استخوان پیشانی می‌باشد. (شکل ۲-۲)



شکل ۲-۲- جمجمه مرغ

استخوان‌بندی ستون مهره‌ای - از تعدادی استخوان به نام مهره تشکیل شده است، که تعداد آنها در نواحی مختلف بدن طیور متفاوت می‌باشد.

مهره‌های گردن : تعداد مهره‌های گردنی در طیور بین ۱۴ تا ۱۷ عدد می‌باشد و در قو حداکثر ۲۵ عدد است. در پرندگان، تعداد مهره‌ها نسبت به پستانداران بسیار متغیر است. مهره اطلس، اولین مهره گردن است که در قسمت جلویی با استخوان پس‌سری و در قسمت عقبی به آسه، مهره دوم گردن متصل می‌شود. در طیور، آخرین مهره گردنی با سه مهره اول سینه‌ای متصل می‌شود. تعداد زیاد استخوان‌های گردن طیور سبب چرخش آسان گردن آنها می‌شود.

مهره‌های سینه‌ای (پشتی) : در طیور ۴ تا ۷ مهره سینه‌ای وجود دارد که ۲ تا ۵ مهره سینه‌ای ابتدایی با یکدیگر متصل هستند و یک استخوان واحد به نام نوتاریوم^۱ را به وجود می‌آورند.

استخوان مهره‌های سینه‌ای به صورت زمینه‌ای ثابت برای اتصال بال‌ها و عضلات به آنها در آمده‌اند.

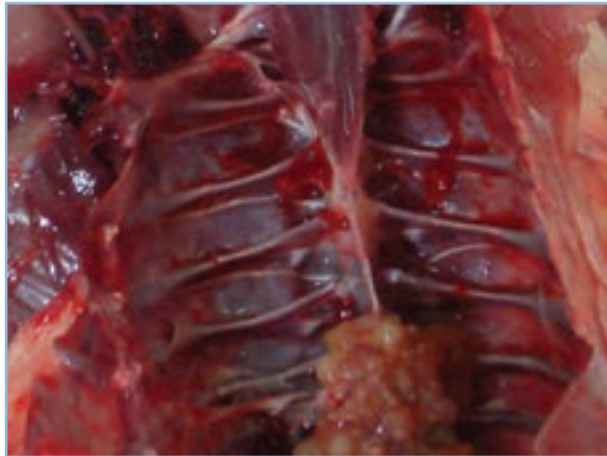
مهره‌های کمر و لگن : در طیور، فاصله‌ای بین مهره‌های کمر و لگن وجود ندارد و این مهره‌ها با لگن خاصره یکی شده و استخوان سین‌ساکروم^۲ را تشکیل می‌دهند. تعداد این مهره‌ها در طیور ۱۵ تا ۱۶ عدد می‌باشد.

استخوان‌های ناحیه لگن بر خلاف پستانداران از وسط به هم پیوسته نشده‌اند و انعطاف‌پذیر می‌باشد و به این ترتیب طبیعت اجازه می‌دهد تا تخم به آسانی از میان آنها بگذرد. فاصله بین دو استخوان لگن و همچنین فاصله بین این استخوان‌ها و قسمت انتهایی جناغ سینه، در تشخیص مرغ‌های نژاد تخمی از گوشتی مؤثر است.

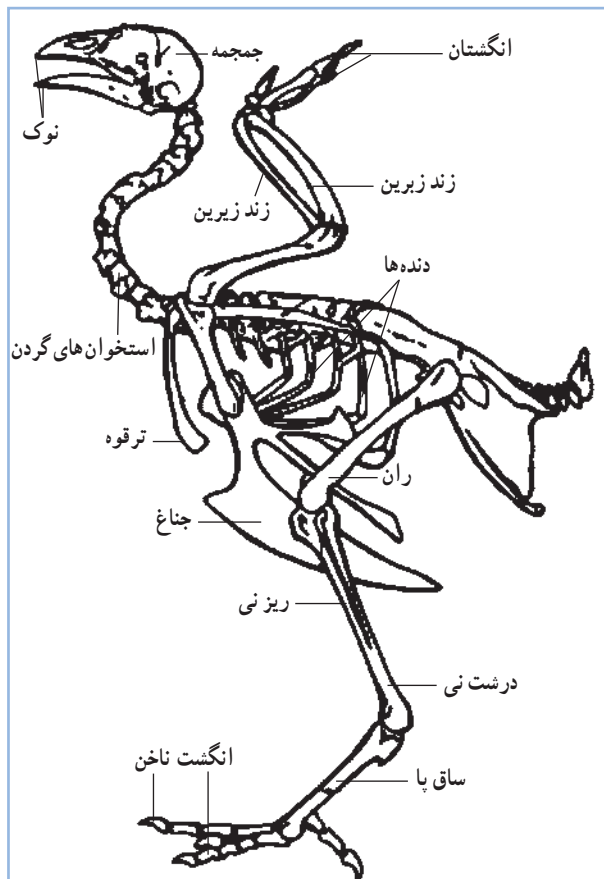
مهره‌های دمی : در ناحیه پشتی سین‌ساکروم در طیور تعداد ۶ مهره دمی آزاد وجود دارد که در پرواز پرنده دخالت

۱- Notarium

۲- Sinsacrum



شکل ۳-۲- دنده های مرغ



شکل ۴-۲- استخوان بندی طیور

دارند. چند مهره آخر دمی به هم چسبیده اند و استخوان واحدی به نام پی گوستیل^۱ را بوجود آورده اند که محل اتصال داخلی ترین پرهای دمی است. این استخوان در قرقاول و شترمرغ سانان دیده نمی شود. در اردک و غاز، ۲ غده چربی هم در این قسمت وجود دارد که در چرب کردن پرها و جلوگیری از خیس شدن آنها مؤثرند.

قفسه سینه: محفظه ای است که به وسیله استخوان های مهره های پشت (سینه ای)، دنده ها، جناغ سینه و ترقوه احاطه شده است.

جناغ: در پرندگان نسبت به دیگر مهره داران پیشتر رشد کرده است و به عنوان عامل اصلی در طبقه بندی پرندگان به کار می رود. جناغ، استخوانی پهن و بزرگ است که در قسمت وسطی و خارجی آن، یک تیغه دیده می شود و ماهیچه های بال به آن متصل می شوند.

دنده ها: پرندگان ۳ تا ۹ جفت دنده حقیقی دارند. کبوترها کمترین تعداد دنده و قوها، بیشترین تعداد دنده را دارند. طیور ۷ جفت دنده دارند که ۲ دنده اولی آزاد هستند و ۵ دنده بعدی به استخوان جناغ سینه متصل شده اند. (شکل های ۲-۳ و ۲-۴)

اندام حرکتی جلویی: در پرندگان برای پرواز، تغییر شکل پیدا کرده و شامل کمر بند سینه ای (کتفی) و بال می باشد. کمر بند سینه ای در بردارنده استخوان های کتف، ترقوه و کورا کوئید یا غرابی است.

۱- استخوان کتف: استخوان تیغه ای شکل بلندی است که به طور محکم به وسیله رباط ها به دنده ها متصل شده است. در پرندگان قوی پرواز، کتف بلندترین استخوان و در پرندگان ضعیف پرواز، مانند شترمرغ بسیار کوچک است.

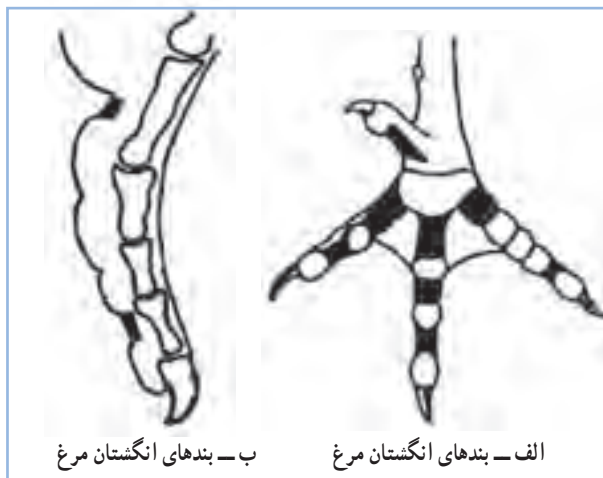
۲- استخوان ترقوه: استخوانی به شکل ۷ است که در ناحیه شکمی قرار دارد.

انگشت کوچک به سمت عقب و سه انگشت دیگر به سمت جلو امتداد دارند و به ترتیب دارای ۲، ۳، ۴ و ۵ بند هستند. (شکل ۲-۵- الف و ب)

۲-۳- ماهیچه‌ها

پرنده‌گان دارای سیستم ماهیچه‌ای پیچیده‌ای هستند و به طور معمول رنگ عضله‌های آنان سفید می‌باشد.

بافت ماهیچه‌ای از اعضای قابل انقباض اصلی بدن می‌باشد که وظیفه تمام حرکات را در حیوان به عهده دارد. ۳ نوع عمده ماهیچه وجود دارد (شکل‌های ۲-۶، ۲-۷، ۲-۸). ماهیچه صاف در رگ‌های خونی، روده و دیگر اندام‌های غیر ارادی بدن وجود دارد. ماهیچه قلب و ماهیچه مخطط دو نوع دیگر ماهیچه می‌باشند. مسئولیت ماهیچه مخطط برای اغلب حرکات ارادی می‌باشد و پروتئین قابل مصرف لاشه را تشکیل می‌دهد.



شکل ۲-۵

۳- استخوان کورا کوئید یا غرابی: در بیشتر پرنده‌گان، استخوانی حجیم است. استخوان‌های غرابی با اتصال محکم به جناغ، به صورت یک میله عمل می‌کنند و در طول پرواز بال‌ها را از جناغ دور نگه می‌دارند.

اسکلت بال به طور مشخص از استخوان‌های بازو، زند زیرین و زند زیرین، استخوان‌های میج، استخوان‌های قلم دست و سه انگشت تشکیل شده است.

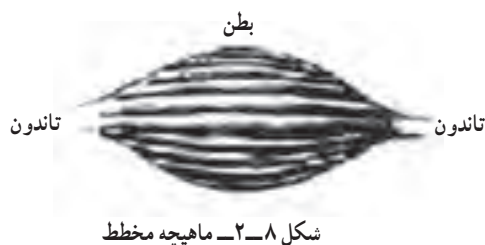استخوان بازو دارای منافذ هوایی می‌باشد که موجب ارتباط این استخوان با کیسه‌های هوایی می‌شود.

استخوان‌های زند زیرین و زیرین از دو سر به هم چسبیده و از وسط از هم جدا می‌باشند.

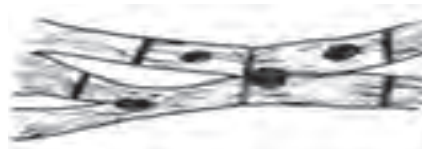اندام حرکتی عقبی (پاها): در پرنده‌گان شامل استخوان ران، ساق پا (نازک نی و درشت نی)، استخوان قلم پا و انگشتان می‌باشد.

استخوان ران در پرنده‌گان کوتاه و حجیم است. این استخوان در بالا به وسیله برجستگی کوچکی با استخوان لگن خاصره و در انتهای پایینی به استخوان‌های ساق، متصل می‌شود. استخوان ساق پا شامل درشت نی و نازک نی می‌باشد که در قسمت انتهایی به هم چسبیده‌اند. درشت نی، درازترین استخوان طیور است.

استخوان قلم پا، مجموعه‌ای استخوانی است که از اتصال استخوان‌های میج پا با سه استخوان قلم پا به وجود آمده است. در بیشتر پرنده‌گان به ویژه ماکیان ۴ انگشت وجود دارد که یک



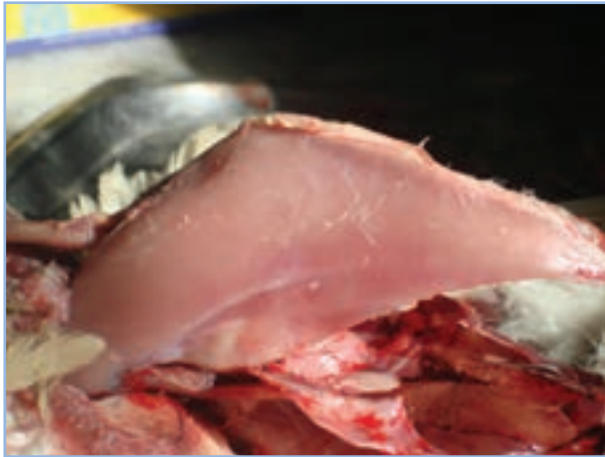
شکل ۲-۸- ماهیچه مخطط



شکل ۲-۷- سلول های ماهیچه قلب



شکل ۲-۶- سلول های ماهیچه صاف



شکل ۹-۲ - عضله سینه مرغ

ماهیچه‌های سینه، ران و پا مهم‌ترین سیستم ماهیچه‌ای پرندگان می‌باشند. ماهیچه سینه برای تطابق پرندگان برای پرواز، بخش بزرگی از سیستم ماهیچه‌ای را تشکیل می‌دهد. بزرگ‌ترین ماهیچه بدن مرغ، ماهیچه سینه و قویترین آن ماهیچه زیر پوستی می‌باشد.

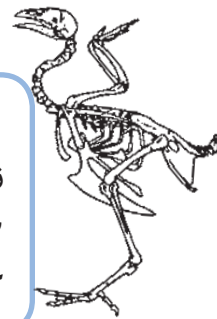مرغ و بوقلمون دارای دو نوع ماهیچه سفید و قرمز می‌باشند که به گوشت سفید و قرمز معروفند. ماهیچه قرمز دارای مقادیر بیشتری میوگلوبین نسبت به ماهیچه سفید است. میوگلوبین، ترکیب آهن‌دار حامل اکسیژن است و از بعضی جهات مانند هموگلوبین می‌باشد و نقش انتقال اکسیژن و دی‌اکسید کربن را به عهده دارد.

در طیور ماهیچه پاها تیره‌تر از ماهیچه سینه است، زیرا به هنگام ایستادن و برای قائم نگه داشتن بدن فشار بیشتری به آنها وارد می‌شود. (شکل ۹-۲)

فعالیت عملی

۱- در آزمایشگاه عکس و اسلاید مربوط به اسکلت پرنده را مشاهده نمایید.

۲- با تشریح مرغ، استخوانهای مختلف و ماهیچه‌های بدن مرغ را مشاهده کنید.



آزمون پیمانه مهارتی ۲

- ۱- وظیفه اصلی دستگاه حرکتی چه می باشد؟
- ۲- نقش و وظایف استخوان ها را بنویسید.
- ۳- استخوان بندی یا اسکلت چیست؟
- ۴- استخوان ها از نظر شکل ظاهری به چند دسته تقسیم می شوند؟ نام ببرید.
- ۵- ساختمان استخوان از چند نوع بافت تشکیل شده است؟
- ۶- استخوان های سر شامل چه استخوان هایی می باشد؟
- ۷- مهره اول و دوم گردن چه نام دارد؟
- ۸- چرا استخوان های ناحیه لگن در طیور بر خلاف پستانداران از وسط بهم پیوسته نشده اند و انعطاف پذیر می باشد؟
- ۹- اندام حرکتی جلویی در پرندگان شامل چه قسمت هایی می باشد؟
- ۱۰- کمر بند سینه ای شامل چه استخوان هایی می باشد؟
- ۱۱- اسکلت بال از چه استخوان هایی تشکیل شده است؟
- ۱۲- اندام حرکتی عقبی (پاها) در پرندگان شامل چه استخوان هایی می باشد؟
- ۱۳- چند نوع ماهیچه در پرندگان وجود دارد؟
- ۱۴- وظیفه اصلی ماهیچه در پرندگان چه می باشد؟

