

بِسْمِ اللّٰهِ الرَّحْمٰنِ الرَّحِیْمِ

# آناتومی

رشته تربیت بدنی

گروه تحصیلی علوم ورزشی

زمینه خدمات

شاخه آموزش فنی و حرفه‌ای

شماره درس ۴۴۷۱

۶۱۱	ابراهیم، خسرو
آ ۱۳۲ الف/	آناتومی/ مؤلف: خسرو ابراهیم. - تهران: شرکت چاپ و نشر کتاب‌های درسی ایران،
۱۳۹۴	۱۳۹۴.
۸۶ ص. : مصور. - (آموزش فنی و حرفه‌ای؛ شماره درس ۴۴۷۱)	
	متون درسی رشته تربیت بدنی گروه تحصیلی علوم ورزشی، زمینه خدمات.
	برنامه‌ریزی و نظارت، بررسی و تصویب محتوا: کمیسیون برنامه‌ریزی و تألیف کتاب‌های
	درسی رشته تربیت بدنی دفتر تألیف کتاب‌های درسی فنی و حرفه‌ای و کاردانش وزارت آموزش
	و پرورش.
	۱. کالبدشناسی انسان. الف. ایران. وزارت آموزش و پرورش. کمیسیون برنامه‌ریزی
	و تألیف کتاب‌های درسی رشته تربیت بدنی. ب. عنوان. ج. فروست.

همکاران محترم و دانش آموزان عزیز :

پیشنهادات و نظرات خود را درباره محتوای این کتاب به نشانی  
تهران - صندوق پستی شماره ۴۸۷۴/۱۵ دفتر تألیف کتاب‌های درسی فنی  
و حرفه‌ای و کار دانش، ارسال فرمایند.

info@tvoccd.sch.ir

پیام نگار (ایمیل)

www.tvoccd.sch.ir

وب‌گاه (وب‌سایت)

## وزارت آموزش و پرورش

### سازمان پژوهش و برنامه‌ریزی آموزشی

برنامه‌ریزی محتوا و نظارت بر تألیف : دفتر تألیف کتاب‌های درسی فنی و حرفه‌ای و کار دانش

نام کتاب : آناتومی - ۳۵۸/۳۸

مؤلف : خسرو ابراهیم

اعضای کمیسیون تخصصی : علی‌شاه محمدی، محمد خبیری، حسین کرم‌نژاد، فریبا حسین آبادی،

حمیده نظری تاج آبادی و معصومه سلطان رضوانفر

آماده‌سازی و نظارت بر چاپ و توزیع : اداره کل نظارت بر نشر و توزیع مواد آموزشی

تهران : خیابان ایرانشهر شمالی - ساختمان شماره ۴ آموزش و پرورش (شهید موسوی)

تلفن : ۹-۸۸۸۳۱۱۶۱، دورنگار : ۰۹۲۶۶-۸۸۳، کد پستی : ۱۵۸۴۷۴۷۳۵۹.

وب‌سایت : [www.chap.sch.ir](http://www.chap.sch.ir)

صفحه‌آرا : معصومه چهره‌آرا ضیابری

طراح جلد : فریبا زرین قلم

ناشر : شرکت چاپ و نشر کتاب‌های درسی ایران : تهران - کیلومتر ۱۷ جاده مخصوص کرج - خیابان ۶۱ (دارو پخش)

تلفن : ۵-۴۴۹۸۵۱۶۱، دورنگار : ۰۴۴۹۸۵۱۶، صندوق پستی : ۱۳۹-۳۷۵۱۵

چاپخانه : شرکت چاپ و نشر کتاب‌های درسی ایران «سهامی خاص»

سال انتشار و نوبت چاپ : چاپ چهاردهم ۱۳۹۴

حق چاپ محفوظ است.

شابک ۹۶۴-۰۵-۱۱۱۶-۱ ISBN 964-05-1116-1



جسم سالم همراه فکر سالم به انسان اعتماد به نفس می دهد.

امام خمینی (ره)

## فهرست مطالب

۴۲	فصل پنجم : مفاصل	۱	مقدمه
۴۲	مفاصل	۲	فصل اوّل : مقدمه‌ای بر آناتومی و تاریخچه‌ی آن
۴۲	ساختمان مفصل	۲	تعریف آناتومی انسان
۴۳	انواع مفاصل	۲	تقسیمات آناتومی
۴۶	فصل ششم : دستگاه گردش خون	۲	سطوح آناتومیکی
۴۶	ساختار قلب	۳	حفره‌های بدن انسان
۴۷	پوشش‌های قلب	۳	ساختار بدن انسان
۴۷	دیواره‌ی قلب	۴	تاریخچه
۴۸	حفره‌ها و دریچه‌های قلب	۵	مطالعه‌ی آزاد
۴۹	رگ‌های متصل به قلب	۱۱	فصل دوم : سلول و بافت
۴۹	رگ‌های خونی	۱۱	سلول، واحد اساسی حیات
۵۲	فصل هفتم : دستگاه عصبی	۱۱	ساختمان فیزیکی و شیمیایی سلول
۵۲	دستگاه عصبی	۱۶	بافت
۵۲	تقسیم بندی دستگاه عصبی	۱۸	فصل سوّم : استخوان شناسی
۵۲	ساختمان نرون	۱۸	اسکلت
۵۳	سیناپس	۱۸	ساختمان استخوان
۵۳	منژ	۱۹	انواع استخوان‌ها
۵۳	دستگاه عصبی مرکزی	۱۹	ویژگی‌های اسکلت
۵۸	طبقه بندی نرون‌ها از نظر ساختار	۲۰	استخوان‌های سر و صورت
۶۰	فصل هشتم : دستگاه غدد درون ریز	۲۲	استخوان‌های تنه
۶۰	مشخصات عمومی دستگاه غدد درون ریز	۲۵	استخوان‌های اندام‌های فوقانی و تحتانی
۶۰	عمل هورمون	۲۹	فصل چهارم : عضلات
۶۰	آناتومی دستگاه غدد درون ریز	۲۹	عضلات
۶۱	غده‌ی هیپوفیز	۲۹	ساختمان عضله
۶۴	هورمون‌های غدد درون ریز	۳۱	بررسی عضلات اسکلتی

۷۷	فصل یازدهم : دستگاه گوارش	۶۶	فصل نهم : دستگاه تنفس
۷۸	مشخصات عمومی لوله‌ی گوارشی	۶۶	اندام‌های دستگاه تنفس
۷۸	دهان	۶۶	بینی
۷۹	زبان	۶۷	سینوس‌ها
۷۹	دندان‌ها	۶۷	حلق
۸۰	غدد بزاقی	۶۸	حنجره
۸۰	مری	۶۸	نای
۸۱	معهده	۶۹	درخت نایچه‌ای
۸۲	لوزالمعهده	۶۹	ریه‌ها
۸۲	کبد		
۸۳	روده‌ی کوچک	۷۲	فصل دهم : دستگاه دفع ادرار
۸۴	روده‌ی بزرگ	۷۲	کلیه‌ها
		۷۴	ساختار نفرون
۸۶	فهرست منابع		

## مقدمه

یکی از ویژگی‌های مهم رشته‌ی علوم ورزشی و تربیت بدنی، ارتباط تنگاتنگ و نزدیکی با علوم دیگر است. ویژگی‌ای که تقریباً در هیچ یک از رشته‌های دیگر مشاهده نمی‌شود. شاید بتوان علم آناتومی و فیزیولوژی را پیش‌نیازی دانست که بین علوم مرتبط با ورزش، بیش از همه و از جنبه‌های مختلف با ورزش و فعالیت‌های بدنی درگیر است. بنابراین، برای این رشته قبل از فیزیولوژی، علم آناتومی را باید به‌عنوان یکی از مهم‌ترین و ضروری‌ترین علوم مرتبط با آن معرفی کرد.

نظر به این که، بدون آشنا شدن با ساختار دستگاه‌های بدن و اجزای درشت و ریز آن درک مفاهیم مرتبط با فعالیت‌های ورزشی غیرممکن است، مطالعه‌ی دروسی مانند فیزیولوژی ورزش، حرکت‌شناسی، بیومکانیک، آسیب‌شناسی ورزشی، حرکت درمانی و خصوصاً حرکت‌شناسی در رشته‌ی علوم ورزشی، به‌منظور یادگیری آناتومی و ساختار بدن کاملاً ضروری است.

در این کتاب مؤلف، ضمن ارائه‌ی تاریخچه‌ی مختصری در معرفی علم آناتومی و پیشگامان این علم از آغاز تا به حال، به برخی از تکنیک‌های جدید، برای شناخت بهتر بدن و ارتقای سطح اطلاعات علمی دانش‌آموزان با بهره‌گیری از تکنولوژی و مطالعه‌ی بهتر و عمیق‌تر ساختار بدن، پرداخته است. هم‌چنین مطالبی تحت عنوان «مطالعه‌ی آزاد» برای دانش‌آموزان در نظر گرفته است که به افزایش معلومات عمومی آنها کمک خواهد کرد، با این توضیح که در ارزش‌یابی نهایی و پایانی سال تحصیلی از این مطالب سؤال طرح نخواهد شد.

در تصاویر کتاب سعی شده از تصاویر متنوعی استفاده شود که در یادگیری دقیق‌تر و عمیق‌تر علم آناتومی مفید و تأثیرگذار باشد.

با این امید که این کتاب بتواند در یادگیری علم آناتومی، که به عقیده‌ی مؤلف مهم‌ترین درس از دروس خارج رشته‌ای است، بسیار مؤثر باشد.

مؤلف

## هدف کلی

آشنایی دانش‌آموزان با ساختار بدن انسان

## مقدمه‌ای بر آناتومی و تاریخچه آن

هدف‌های رفتاری: دانش‌آموز در پایان این فصل باید بتواند:

- ۱- آناتومی را تعریف کند؛
- ۲- تقسیمات آناتومی را بیان کند؛
- ۳- حفره‌های بدن انسان را توضیح دهد؛
- ۴- روش‌ها و تکنیک‌های نوین را در ارتباط با بررسی بدن شرح دهد.

### تعریف آناتومی انسان‌ها

### ۴- آناتومی مقایسه‌ای<sup>۴</sup>؛ که مطالعه و مقایسه‌ی

ساختاری بین بدن جانوران و بدن انسان است. در تقسیم‌بندی دیگری، آناتومی به زیر شاخه‌هایی تقسیم می‌شود و در هر شاخه قسمتی از بدن مورد بررسی قرار می‌گیرد. برای مثال در مبحث آناتومی عضلات<sup>۵</sup>، عضلات بدن، در مبحث استخوان‌شناسی<sup>۶</sup>، استخوان‌ها و در مبحث احشا شناسی<sup>۷</sup> دستگاه‌های گوارش، تولیدمثل و تنفس بررسی می‌شوند.

«آناتومی» علمی است که موضوع آن بررسی ساختمان بدن انسان است. اگر این بررسی مربوط به ساختمان یک قسمت از بدن باشد، به آن آناتومی موضعی می‌گویند.

### تقسیمات آناتومی

در علم آناتومی بدن انسان با هدف‌های گوناگون و از راه‌های مختلف تحت مطالعه قرار می‌گیرد. به همین دلیل برای این علم تقسیماتی به شرح زیر در نظر گرفته شده است:

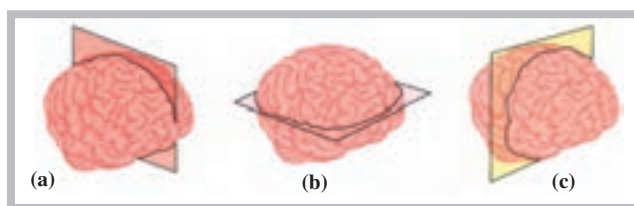
### سطوح آناتومیکی

در مجموع، سه سطح آناتومیکی را می‌توان در تقسیم‌بندی بدن یا یک اندام در نظر گرفت. این سطوح به ترتیب عبارت‌اند از: سطح سهمی (a)، که موجب تقسیم عضو به دو قسمت چپ و راست می‌شود، هم‌چنین سطح افقی (b)، که موجب تقسیم عضو به دو قسمت فوقانی و تحتانی، و سطح عمودی (c)، که موجب تقسیم عضو به دو قسمت قدامی و خلفی، می‌شوند. شکل (۱-۱) نمایشی از سطوح ذکر شده را در تقسیم‌بندی مغز نشان می‌دهد.

۱- آناتومی درشت<sup>۱</sup>؛ که در آن شناخت بدن انسان، بدون استفاده از میکروسکوپ (چشم غیر مسلح) امکان‌پذیر است، کسب می‌شود.

۲- آناتومی میکروسکوپی<sup>۲</sup>؛ که در آن بدن انسان، با استفاده از میکروسکوپ (چشم مسلح)، مطالعه و شناسایی می‌شود.

۳- آناتومی تکاملی<sup>۳</sup>؛ که تغییرات بدن انسان را، از قبل تولد تا سال خورده‌گی، مطالعه می‌کند.



شکل ۱-۱ مغز تقسیم شده‌ی انسان: (a) سطح سهمی (b) سطح افقی و (c) سطح عمودی

۱- Gross Anatomy

۲- Microscopic Anatomy

۳- Developmental Anatomy

۴- Comparative Anatomy

۵ - Myology

۶- Osteology

۷- Splanconology

## حفره‌های بدن انسان

قرار گرفتن سوراخ مهره‌های ستون فقرات شکل می‌گیرد و محل قرار گرفتن نخاع است.

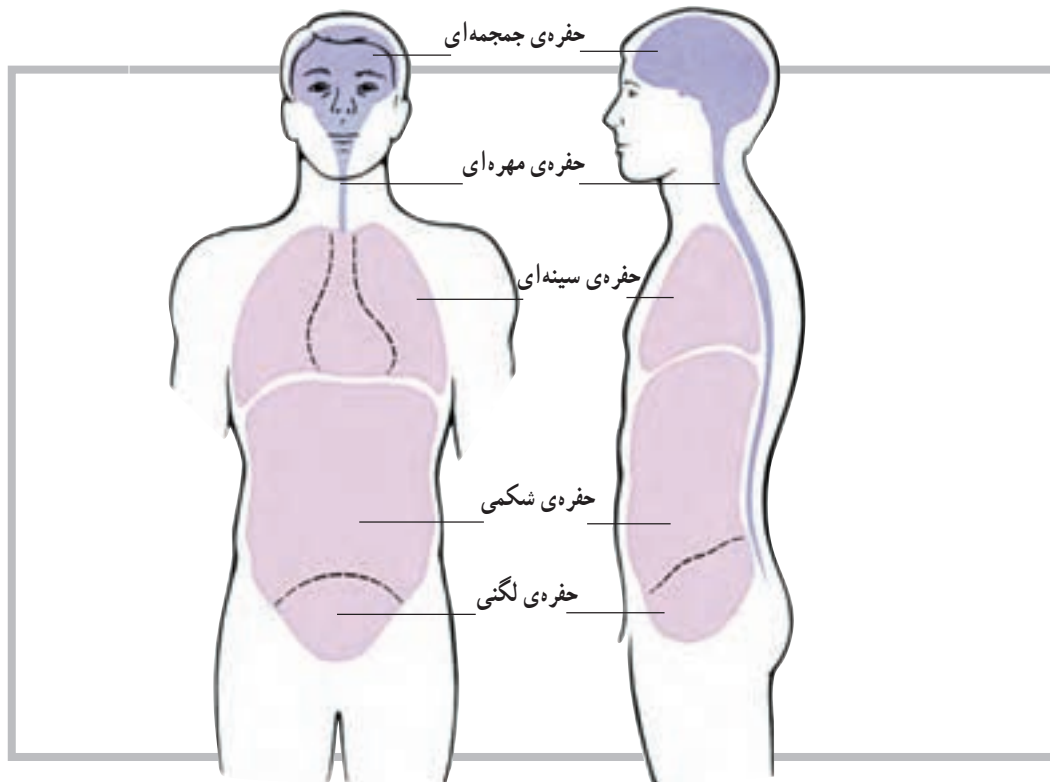
۳- حفره‌ی سینه‌ای: همان قفسه‌ی سینه است که به وسیله‌ی دنده‌ها، مهره‌های پشتی و جناغ سینه به وجود آمده و از قلب و شش‌ها نگهداری می‌کند.

۴- حفره‌ی شکمی - لگنی: این حفره احشا را در خود جای می‌دهد.

در بدن انسان حفره‌هایی وجود دارد که عضو یا اعضای مختلف بدن را در خود جای می‌دهند. این حفره‌ها که دارای شکل‌ها و اندازه‌های مختلف هستند عبارت‌اند از:

۱- حفره‌ی جمجمه‌ای: این حفره توسط استخوان‌های سر ایجاد شده است و بخش اعظم دستگاه عصبی مرکزی را در خود جای می‌دهد.

۲- حفره‌ی مهره‌ای: این حفره‌ی طویل، از روی هم



شکل ۱-۲ حفرات بدن انسان

## ساختار بدن انسان

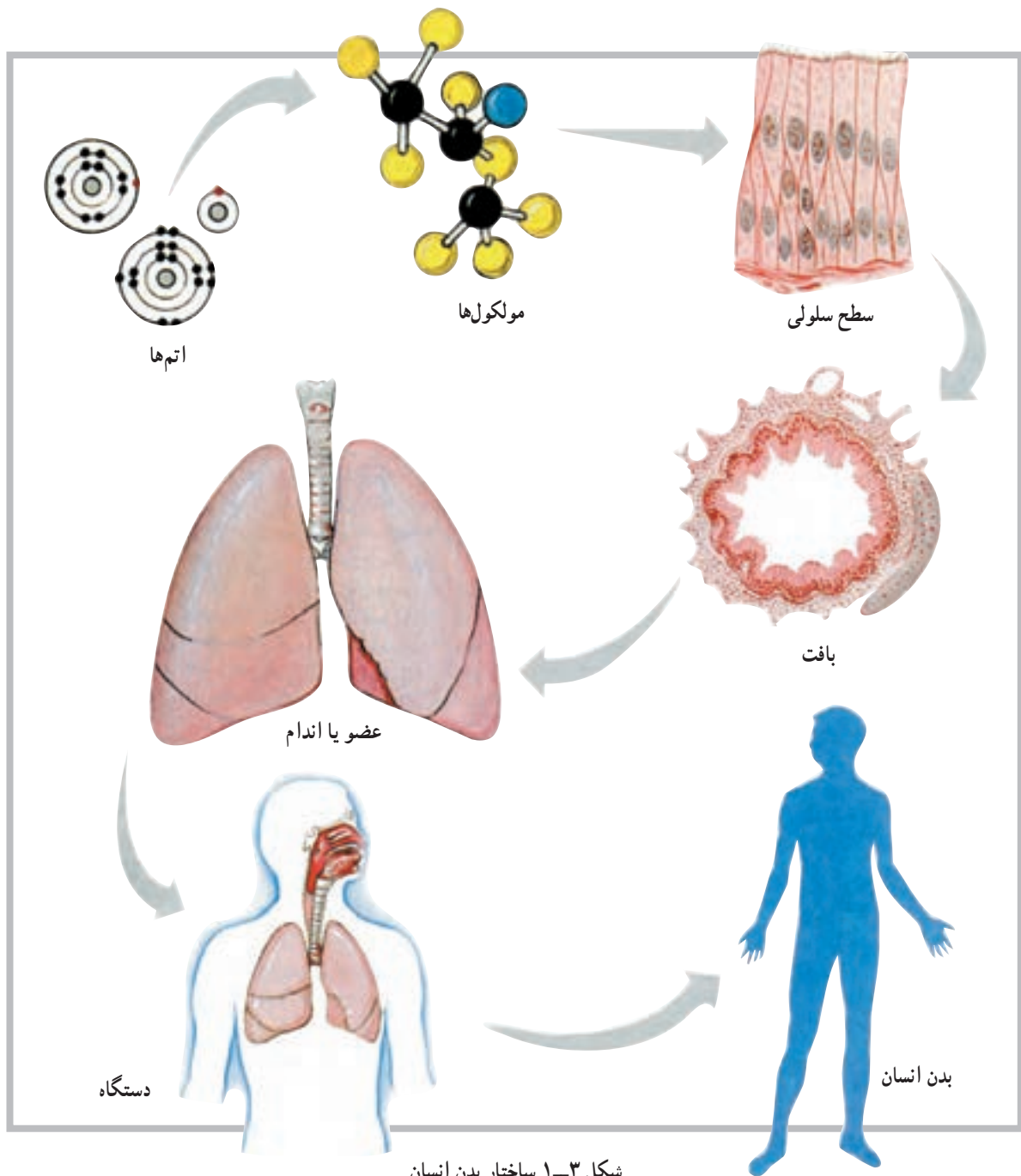
ساختار بعدی عضو یا اندام نامیده می‌شود که مجموعه‌ای از چند بافت است؛ مانند قلب یا شش. دستگاه، ساختار دیگری است که بعد از اندام یا عضو قرار دارد؛ مانند دستگاه تنفس. بدن انسان از کنار هم قرار گرفتن مجموعه‌ای از اندام‌های مختلف به وجود می‌آید. پس با توجه به آنچه گفتیم ساختار بدن انسان را می‌توان به ترتیب زیر خلاصه کرد:

سلول ← بافت ← عضو یا اندام ← دستگاه ← بدن

انسان

ساختار بدن انسان بسیار دقیق آفریده شده است و کوچک‌ترین واحد سازمان‌یافته‌ی آن سلول نام دارد؛ به عبارت دیگر، سلول کوچک‌ترین واحد یا ساختار بدن است که توانایی دارد تمام فعالیت‌هایی را که لازمه‌ی ادامه‌ی حیات است انجام دهد. ساختار بعد از سلول بافت است که مجموعه‌ای از سلول‌های هم‌شکل است و وظیفه‌ای خاص را دنبال می‌کند. بافت‌های بدن به چهار گروه اصلی تقسیم می‌شوند که عبارت‌اند از: بافت پوششی، بافت پیوندی، بافت عضلانی و بافت عصبی.





شکل ۱-۳ ساختار بدن انسان

### تاریخچه

به نام خود ثبت نماید.  
دانشمند دیگری که به علم آناتومی بدن انسان کمک فراوان کرده است ویلیام هاروی انگلیسی است. او، که قسمتی از تحصیلات خود را در ایتالیا به پایان رسانده بود، کسی است که گردش خون را کشف کرد و اعلام کرد که خون قلب از طریق سرخرگ‌ها و سیاه‌رگ‌ها در بدن به گردش درمی‌آید.

اگر چه علم آناتومی از قدمت زیادی برخوردار است اما کسی که علم آناتومی انسان را متحول کرد لئوناردو داوینچی است که در سال‌های (۱۵۱۹ - ۱۴۵۲) میلادی زندگی می‌کرد. وی، نظر به استعداد فوق‌العاده‌اش در زمینه‌ی نقاشی و علاقه‌ی فراوانش به ترسیم اجزای بدن و ترکیب این دو عنصر با یکدیگر، توانست دوره‌ی جدید تمدن اروپایی؛ یعنی دوره‌ی رنسانس را

با روش‌ها و تکنیک‌های پیشرفته‌تری مانند اولتراسوند (سونوگرافی)، دمانگاری، نقشه‌ی کامپیوتری، توموگرافی با کامپیوتر و اندوسکوپی جانشین آن گردید. پیدایش میکروسکوپ الکترونی نیز در این جریان سهم به‌سزایی ایفا نمود.

میکروسکوپ چشمی، که حتی وسالیوس در عمر خود امکان استفاده از آن را برای مطالعه‌ی بافت پیدا نکرد، جای خود را به میکروسکوپ الکترونی داد که قدرت بزرگ‌نمایی آن هزارها برابر بیشتر بود. رادیولوژی (اشعه‌ی ایکس) با شیوه‌ای بسیار جامع‌تر از قبل، به نام توموگرافی با کمک کامپیوتر (سی‌تی‌اسکن) موجب تحوّل فوق‌العاده‌ای در تشخیص امراض مختلف گردید و سونوگرافی (اولتراسوند) با نقشه‌ی کامپیوتری زمینه‌ی مطالعه‌ی وسیع‌تر و عمیق‌تر بدن انسان را فراهم نمود.

دانشمندان دیگری نیز در این حیطه بسیار تلاش کرده‌اند که از میان آن‌ها می‌توان به هنری گری<sup>۱</sup> اشاره کرد. گری، که یک جراح بود، در قرن نوزدهم میلادی، در زمینه‌ی آناتومی و تشریح بدن انسان به تحولات چشم‌گیری دست یافت. گری با توجه به مسئولیتش در بیمارستان سن جورج لندن، در سال ۱۸۵۸ میلادی کتابی به نام آناتومی (توصیفی – جراحی) به رشته‌ی تحریر درآورد. با گذشت زمان در تکنولوژی پزشکی نیز پیشرفت چشم‌گیری حاصل شد و علوم پزشکی از جمله آناتومی بازم تحول یافت. در این مرحله شناسایی ساختار میکروسکوپی اندام‌ها، با عنوان «آناتومی میکروسکوپی»، جایگاه خاصی پیدا کرد.

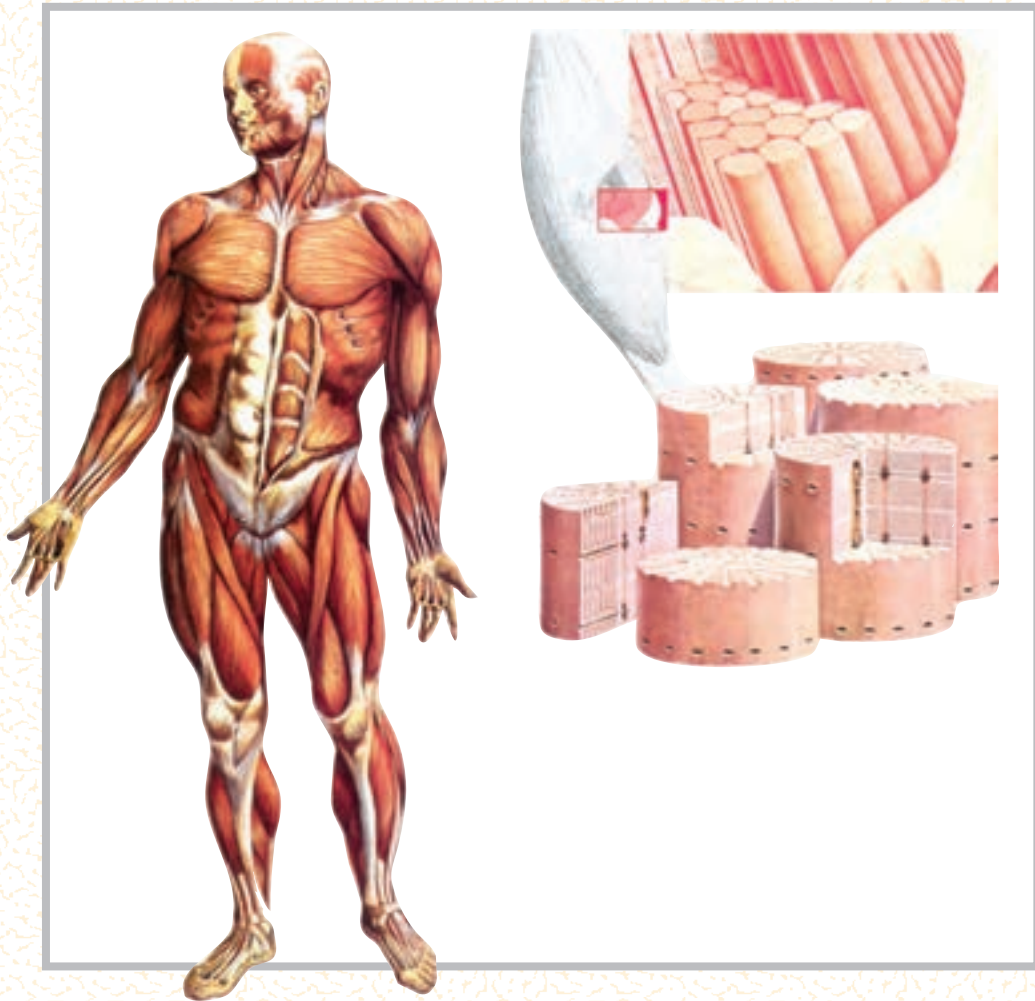دوران استفاده از میکروسکوپ چشمی و پرتونگاری به روش ابتدایی (اشعه‌ی ایکس) سپری شد و ابزارهای مدرن همراه



## شیوه‌های نوین بررسی

### استفاده از نور و دما

در بدن انسان حدود ۶۴۰ عضله‌ی اسکلتی وجود دارد. قسمت‌های مختلفی از این عضلات (موقعیت، شکل عضله و اجزائی از قبیل تاندون و پوشش عضله) با چشم غیرمسلح قابل رؤیت و شناسایی‌اند. اما طبیعی است که برای توسعه‌ی دانش خود و شناخت بهتر و بیش‌تر عضله لازم است با اجزای کوچک‌تر آن نیز آشنا شویم. میکروسکوپ چشمی، وسیله‌ای است که چنین امکانی را در اختیار ما گذاشته است؛ لذا می‌توان با آن اجزای کوچک‌تر عضله؛ مانند سلول‌ها را، که به شکل رشته‌های نازک در کنار یکدیگر قرار دارند، مشاهده کنیم. حتی با استفاده از میکروسکوپ، با بزرگ‌نمایی بیش‌تر، می‌توان ساختار کوچک‌تر انقباضی را که سازنده‌ی سلول یا تار عضلانی است، و تارچه یا میوفیبریل نامیده می‌شود، مشاهده کرد.

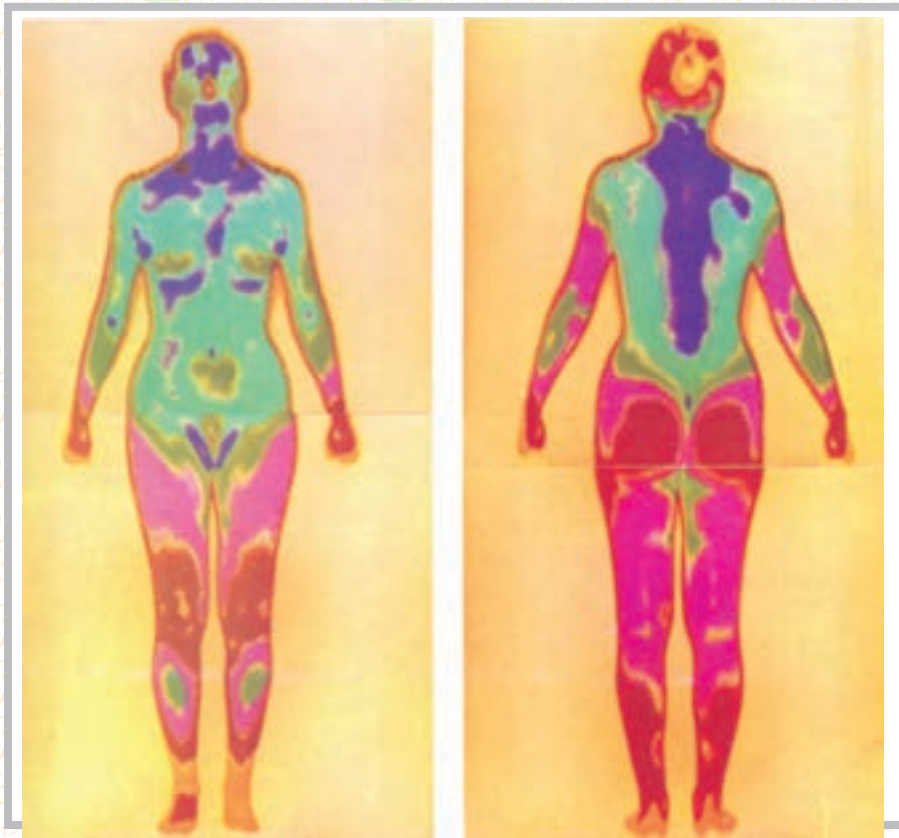


شکل ۱-۴

### دمانگاری (Thermography)

دمانگاری روشی است که از آن برای نشان دادن قسمت‌های مختلف بدن، با توجه به تغییر در مقدار گرمایی که از یک ناحیه‌ی بدن به سمت سطح بدن (پوست) فرستاده می‌شود، استفاده می‌کنند. این گرما محصول واکنش‌های شیمیایی مختلفی است که در بافت‌ها صورت می‌گیرد. اما به دلیل این که تشعشع طول موج ناشی از آن به طرف انتهای مادون قرمز طیف نور است، برای چشم عادی قابل رؤیت نیست.

دمانگاری با وسیله‌ی نسبتاً جدیدی به نام دمانگار (درموگراف)، که قادر به شناسایی و ثبت تصویر رنگی براساس سطح انرژی اشعه‌ی مادون قرمز است، انجام می‌گیرد. در شکل (۱-۵) نمایی از سطح قدامی و خلفی بدن، که کاملاً سالم است، توسط دوربین دمانگار به تصویر درآمده است. همان گونه که مشاهده می‌کنید رنگ‌ها به دلیل مقدار گرمای تولیدی در قسمت‌های مختلف متفاوت، ولی دارای تقارن‌اند.



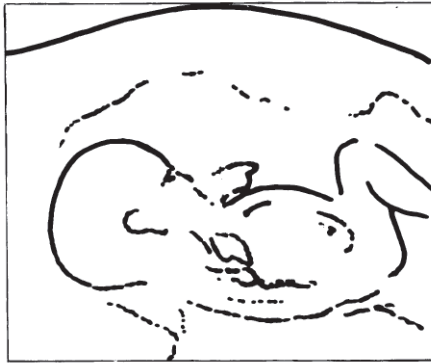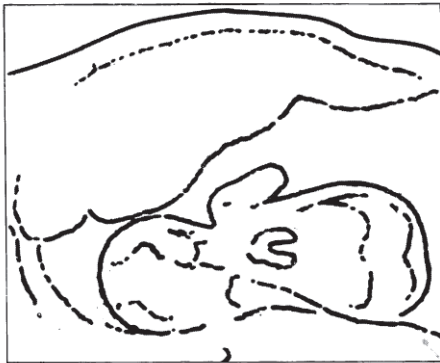
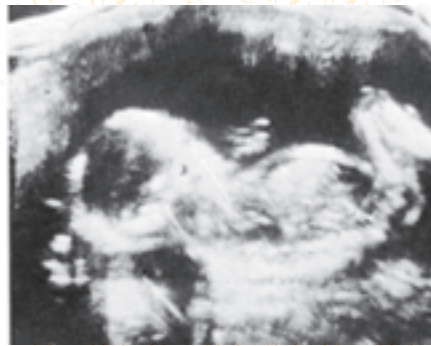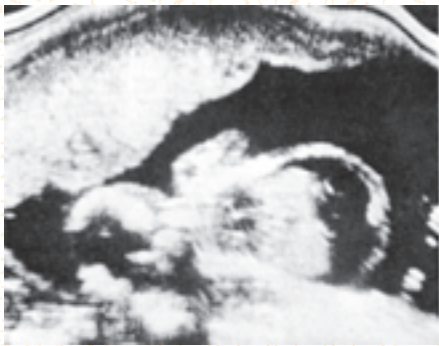
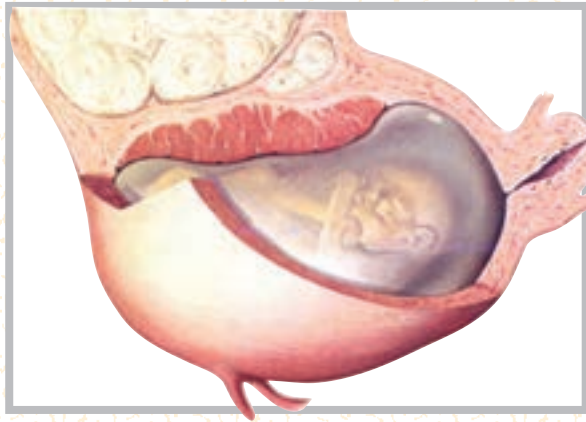شکل ۵-۱

### اولتراسوند (سونوگرافی) (Ultrasound)

در این روش، امواج صدا با فرکانس بالا و با دقت زیاد به سمت حفره‌های بدن هدایت می‌شود، و در اثر انعکاسات ناشی از آن تصویر فراهم می‌گردد. به این روش سونار نیز گفته می‌شود. براساس همین روش است که با ارسال امواجی به عمق اقیانوس‌ها، محل و موقعیت زیردریایی‌ها را شناسایی می‌کنند که در نبردهای دریایی بسیار کاربرد دارد.

سونوگرافی تنها روش برای بررسی وضع سلامت جنین، بدون آسیب رساندن به آن، در دوران بارداری است. شکل (۶-۱) نمونه‌ای از روش سونوگرافی است. در سمت چپ، تصویر یک جنین سالم را می‌بینید که کلیه‌ی قسمت‌های مختلف آن قابل رؤیت است. برخلاف آن، در سمت راست، تصویر مربوط به یک جنین ۲۲ هفته‌ای را می‌بینید که با یکی از مشکلات پزشکی متداول قبل از تولد (بیماری RH) مواجه است. با کمک سونوگرافی می‌توان جنین بیماری‌هایی را، قبل از تولد شناسایی و از طریق تعویض خون، آن‌ها را درمان کرد.






شکل ۶-۱

## نقشه‌ی کامپیوتری بدن (Computer Mapping)

نقشه‌ای که با این روش از بدن می‌گیرند، بیش‌تر شبیه به نقشه‌های تهیه شده از تصاویری است که ماهواره‌ها در فضا از زمین می‌گیرند. در این روش، با استفاده از دو دوربین، ترسیمی از قسمت‌های مختلف بدن فراهم می‌شود. سپس خطوط ترسیمی به‌طور الکترونیکی پردازش می‌شود و سرانجام به تصویری شفاف و سه بعدی از بدن تبدیل می‌گردد. کاربرد کلینیکی این روش بیش‌تر از جنبه‌ی ارتوپدیکی حائز اهمیت است، زیرا از این طریق می‌توان روند رشد اجزای بدن را زیر نظر گرفت. از امتیازات روش کامپیوتری بی‌خطر بودن آن است. در شکل (۷-۱) تصویری از یک نوزاد تازه تولد یافته را مشاهده می‌کنید.



شکل ۷-۱

## توموگرافی با کمک کامپیوتر (Computer Assisted Tomography)

این روش یکی از جدیدترین روش‌های بررسی رادیوگرافی، به‌ویژه برای مغز، است؛ روش دقیق و سریعی که با استفاده از یک منبع اشعه‌ی ایکس و چرخش دستگاه در  $180^\circ$  درجه‌ی اطراف بیمار، تصاویری از زوایای مختلف ارائه می‌دهد؛ به‌طوری که، از چپ به راست و از بالا به پایین، به این شرح مشاهده می‌شوند: مقطع از جمجمه در سطح کره‌ی چشم، مقطع از قسمت فوقانی تنه (پشت) در سطح قلب، مقطع فضای شکمی در سطح کبد، لوزالمعده و طحال، مقطع از وسط شکم در سطح کلیه و در نهایت مقطع از لگن و اجزای داخل لگن.

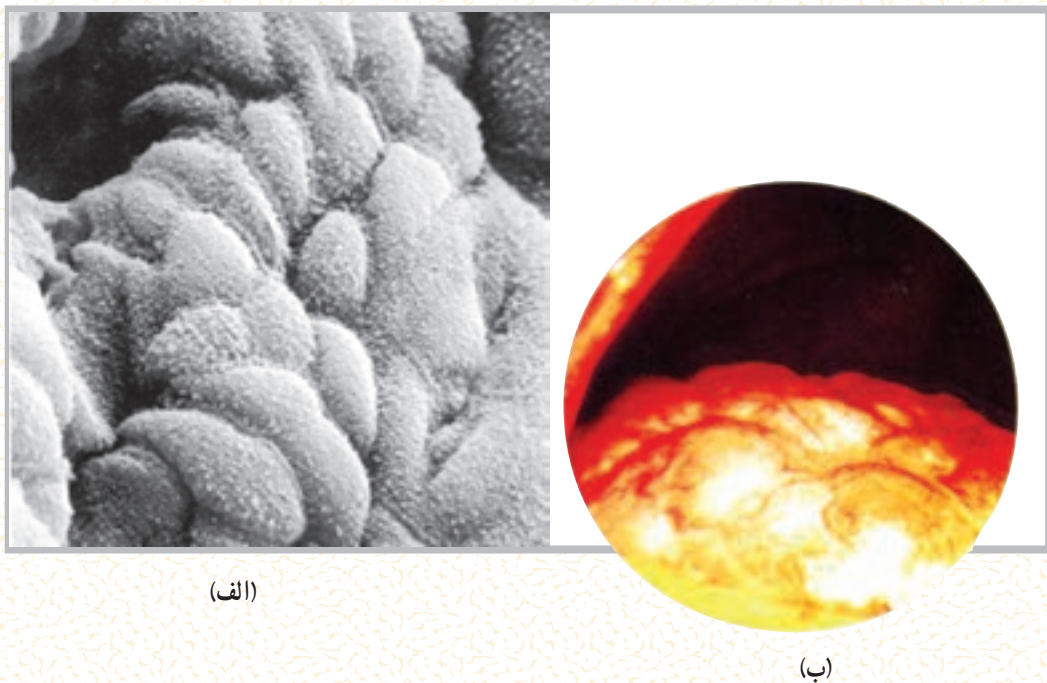
## میکروسکوپ الکترونی (The electron microscope)

بسیاری از اجزای سلولی را با میکروسکوپ چشمی قوی و حتی با میکروسکوپ الکترونی معمولی، نمی‌توان رؤیت و مطالعه کرد. اما با پیشرفت تکنولوژی و ظهور میکروسکوپ‌های الکترونی جدیدتر محققان قادر شده‌اند

بسیاری از اجزای سازنده سلول را به تفصیل تحت مطالعه قرار دهند. شکل (۸-۱-الف)، به ترتیب، نمایی است از سطح داخلی دیواره‌ی معده که توسط غدد ترشح‌کننده‌ی اسید پوشیده شده است. شکل (۸-۱-ب) پوشش سطح داخلی کیسه‌ی صفرا را توسط سلول‌های اپیدلیوم نشان می‌دهد.

### اندوسکوپی (Endoscopy)

اندوسکوپی تکنیک بسیار مهم و شگفت‌انگیزی است. زیرا به پزشک اجازه می‌دهد اندام‌های درونی بدن را، بدون اقدام به عمل جراحی، مورد مشاهده و مطالعه قرار دهد. با این روش حتی می‌توان نمونه‌ای از عضو مورد نظر را برداشت و برای مطالعه و بررسی دقیق‌تر بافت‌شناسی، آن را از بدن بیمار خارج کرد. دستگاهی که در این شیوه مورد استفاده قرار می‌گیرد «اندوسکوپ» نام دارد و به عمل نمونه‌برداری یا برش جراحی در ناحیه‌ای از عضو «لاپاروسکوپی» می‌گویند. شکل (۸-۱) نمایی است از کبد مبتلا به نوعی بیماری که توسط اندوسکوپ دیده می‌شود.



(الف)

(ب)

شکل ۸-۱

### خودآزمایی

- ۱- آناتومی را تعریف کنید.
- ۲- تقسیمات آناتومی را ذکر کنید.
- ۳- حفره‌های بدن را نام ببرید.
- ۴- اولین کتاب آناتومی را چه کسی نوشت؟
- ۵- روش‌های نوین بررسی اعضای بدن را نام ببرید.
- ۶- در کدام روش برای بررسی بدن از گرما استفاده می‌شود؟
- ۷- در کدام روش برای بررسی بدن از صدا استفاده می‌شود؟

## سلول و بافت

هدف‌های رفتاری: دانش آموز در پایان این فصل باید بتواند :

- ۱- سلول را تعریف کند ؛
- ۲- اجزای سلول را مشخص کند ؛
- ۳- اندامک‌های سلول را توضیح دهد ؛
- ۴- بافت را تعریف کند ؛
- ۵- انواع بافت را شرح دهد ؛
- ۶- ساختار فیزیکی و شیمیایی سلول را بیان کند.

بزرگ‌ترین سلول‌های بدن به شمار می‌روند، دارای جثه‌ای به اندازه‌ی نقطه‌ی حرفی از این کتاب‌اند. یکی از مهم‌ترین ابزارهای یک زیست‌شناس برای مطالعه‌ی ساختار درونی سلول‌ها میکروسکوپ است. در واقع شناسایی ساختار سلولی نیز برای اولین بار با استفاده از میکروسکوپ امکان‌پذیر شد.

چنان که خواندید، در طول سه دهه‌ی گذشته، با پیشرفت تکنولوژی و اختراع میکروسکوپ الکترونی، محققان قادر به مطالعه‌ی اجزای بسیار کوچک درون سلول شده‌اند و دلیل آن قدرت بزرگ‌نمایی فوق‌العاده زیاد (۲۵۰,۰۰۰ برابر یا بیش‌تر) میکروسکوپ الکترونی، در مقایسه با بزرگ‌نمایی (۱۰۰۰ برابر) میکروسکوپ نوری است.

### ساختار فیزیکی و شیمیایی سلول

هر سلول مجموعاً از سه بخش اصلی تشکیل شده است که از خارج به داخل، به ترتیب عبارت‌اند از غشا، سیتوپلاسم و هسته.

### سلول<sup>۱</sup>، واحد اساسی حیات

تعریف سلول: کوچک‌ترین واحد ساختمانی بدن موجود زنده که قادر به انجام کلیه‌ی اعمال حیاتی است، سلول خوانده می‌شود. سلول‌ها در همه‌ی قسمت‌های بدن وجود دارند و دارای اعمال حیاتی مشخص و هماهنگ‌اند.

زندگی اغلب موجودات زنده با یک سلول به نام «تخم بارور شده» شروع می‌شود. این سلول منشأ پیدایش تعداد بی‌شماری سلول دیگر است که بافت‌ها، اندام‌ها و سیستم‌های بدن را ایجاد می‌کنند؛ به همین دلیل از سلول‌ها به‌عنوان اجزای سازنده‌ی بدن نام برده می‌شود. سلول کوچک‌ترین قسمت از بدن است و در صورتی که محیط مناسب برای آن فراهم باشد به تنهایی قادر به ادامه‌ی حیات خواهد بود و می‌توان آن را برای سال‌ها در آزمایشگاه زنده نگهداری کرد.

اکثر سلول‌ها در اندازه‌های میکروسکوپی وجود دارند. یک سلول معمولی ممکن است محیطی در حدود ۱۰ میکرومتر یا  $\frac{1}{2500}$  اینچ داشته باشد. حتی سلول‌های تخم، که تقریباً



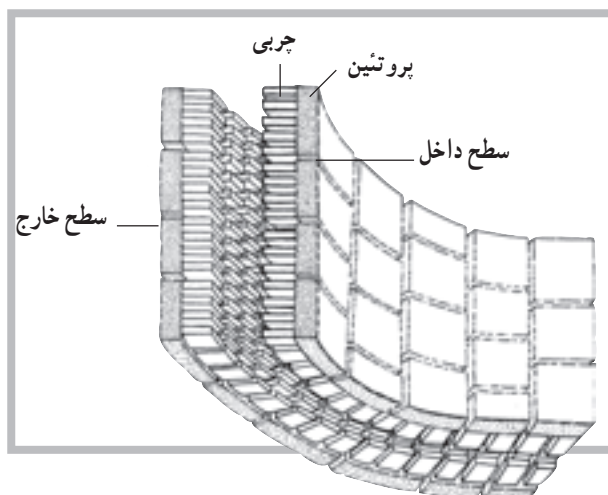
پروتئین‌های مکمل<sup>۲</sup> می‌گویند. به نظر می‌رسد، بنا بر طرز قرار گرفتن برخی از پروتئین‌های مکمل، پرزها یا کانال‌هایی به وجود می‌آید که از طریق آن‌ها، یون‌ها و مولکول‌های کوچک محلول در آب از سلول خارج می‌شوند.

مطالعات انجام شده بر روی نفوذپذیری و سختی سطح غشای انواع مختلف سلول‌ها نشان می‌دهد که غشا عمدتاً از لیپوپروتئین (چربی همراه با پروتئین) ساخته شده است. فسفولیپیدها و کلسترول انواع اصلی مواد چرب و پروتئین و مقدار کمی کربوهیدرات مابقی مواد غشای سلول را تشکیل می‌دهند.

سیتوپلاسم<sup>۴</sup>: بخش اعظم حجم سلول را سیتوپلاسم تشکیل می‌دهد. سیتوپلاسم خود از دو بخش سیتوسول و اجزای شناور تشکیل شده است. در سیتوسول که ماده‌ای کلوییدی است، علاوه بر اندامک‌های سلول، پروتئین‌ها، گلوکز، الکترولیت‌ها و لیپیدها نیز وجود دارند.

امروزه واژه‌ی پروتوپلاسم (اگر استفاده شود) فقط در شرایط خیلی عمومی به کار می‌رود. قسمت پروتوپلاسم خارج از هسته را سیتوپلاسم می‌نامند. در واقع پروتوپلاسم شامل غشا، هسته و سیتوپلاسم است. بخش ژله مانند داخل هسته را نوکلئوپلاسم<sup>۵</sup> می‌نامند. سیتوپلاسم تشکیلات ساختمانی بسیار پیچیده، اما منظمی دارد. بیش تر اندامک‌های<sup>۶</sup> درون سلول دارای غشاهای دو لایه‌ای یا تک لایه‌ای اند که محتویات آن‌ها را از سیتوپلاسم جدا نگه می‌دارد.

در سیتوپلاسم، انواع بسیار زیادی از آنزیم‌ها و پروتئین‌های ساختمانی قابل استفاده نیز حضور دارند. هم‌چنین یون‌های فراوانی در سیتوپلاسم وجود دارند که مسئولیت حفظ محیط بیوشیمیایی مناسب به عهده‌ی آن‌هاست. در یک بررسی کیفی دیگر از سیتوپلاسم، بسیاری اجزای سازنده را می‌توان یافت؛ اجزائی شامل، فیبرین‌ها، میتوکندری‌ها، ذرات چربی، ذرات گلیکوژن، آنزیم‌ها، میکروفیلان‌ها و...، به جز DNA که در هسته حضور دارد (شکل ۲-۲).



شکل ۱-۲ ساختمان غشای سلول

غشای سلول<sup>۱</sup>: غشای سلول یا غشای پلاسم، غشای ظریف و محدود کننده‌ای است که سلول را احاطه کرده است. ضخامت این غشا بسیار ناچیز است (۶ تا ۱۰ نانومتر)، به طوری که تنها با استفاده از میکروسکوپ الکترونی قابل رؤیت است. از وظایف غشا می‌توان به موارد زیر اشاره کرد:

۱- محدود کردن محتوای درون سلولی؛ ۲- تنظیم کردن تردد مولکولی به داخل و خارج سلول؛ ۳- ایجاد ارتباط با دیگر سلول‌ها و اندام‌ها؛ این عملکرد غشا به دلیل مجهز بودنش به برخی پروتئین‌هاست که اجازه‌ی شناسایی به سلول‌های دیگر را به آن می‌دهد. گفته می‌شود که غشای پلاسم متشکل از دو لایه‌ی چربی است و پروتئین‌های متعددی، که به صورت موزایک توزیع شده‌اند، اطراف این دو لایه را در بر می‌گیرند.

شکل ۱-۲ ساختمان فرضی غشای سلول را نشان می‌دهد. این غشا عمدتاً متشکل از چربی‌ها و پروتئین‌ها، با مقدار ناچیزی کربوهیدرات است. در حالی که چربی‌های غشا مانند یک حصار مانع از عبور مواد از غشا می‌شود. پروتئین‌ها، در بعضی موارد، اجازه‌ی انتقال مواد محلول در آب را از سلول به خارج و برعکس می‌دهند. پروتئین‌های محلول در آب پیوند ضعیفی با سطح غشا دارند که به آن‌ها پروتئین‌های پیرامونی<sup>۲</sup> گفته می‌شود. به آن دسته از پروتئین‌ها نیز که نفوذ عمیق‌تری در چربی دارند،

۱- Membrane

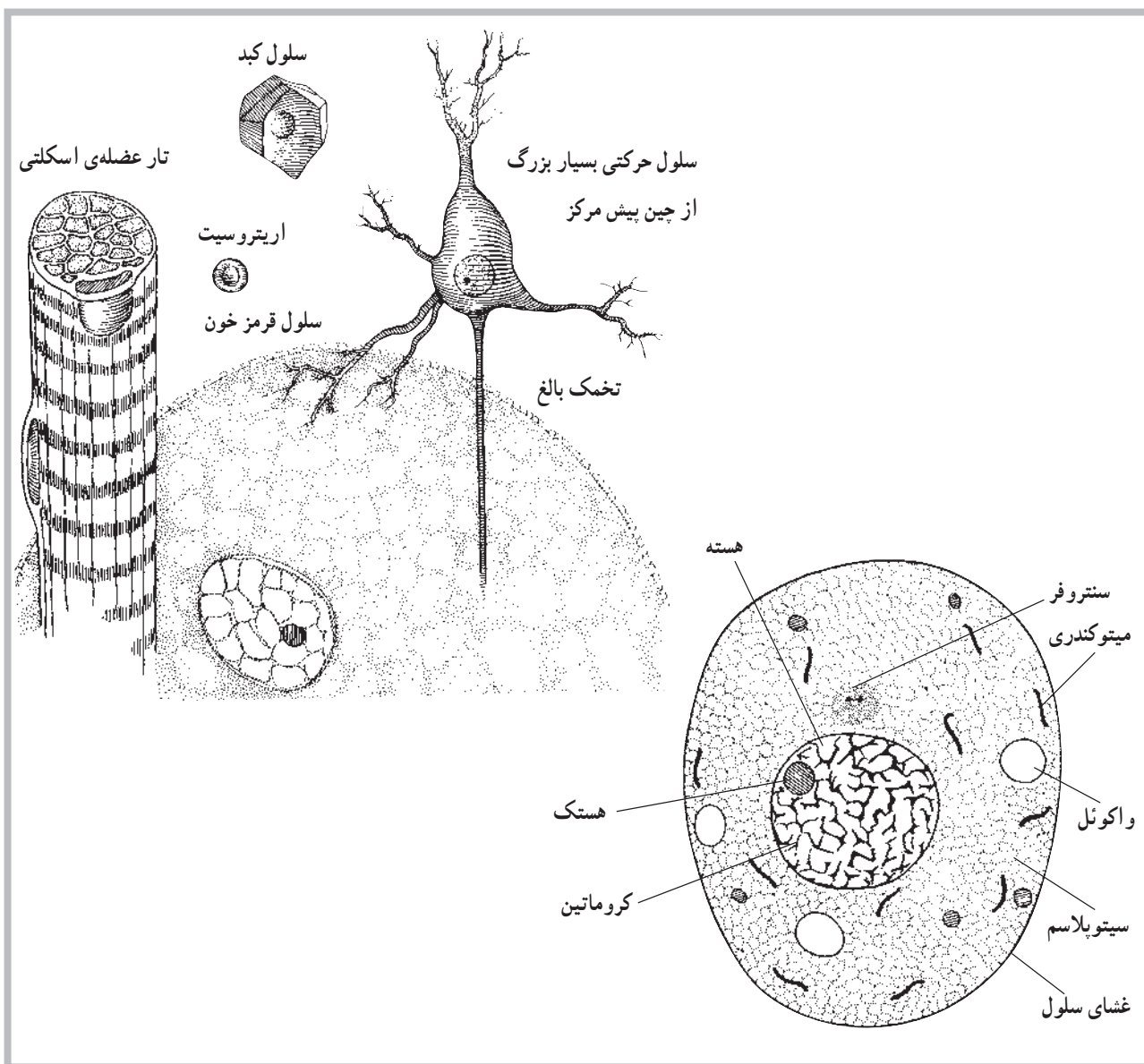
۲- Peripheral Proteins

۳- Integral Proteins

۴- Cytoplasm

۵- Nucleoplasm

۶- Organelles



شکل ۲-۲ نمونه‌ی ساختمان یک سلول در زیر میکروسکوپ نوری

هسته یا پاکت هسته‌ای<sup>۱</sup> احاطه شده است. این غشا یا پاکت، دارای پرزهای درشتی است که در نقاط مختلف غشا، منافذی را به وجود آورده است. این منافذ حرکت عبور مواد مختلفی، چون یون‌ها و مواد ژنتیکی و غیره را، بین هسته و سیتوپلاسم، کنترل و تنظیم می‌کنند. در یک سلول، که در مرحله‌ی تقسیم سلولی نیست، مواد فیبری حلقه شده‌ای به نام کروماتین<sup>۲</sup> یافت می‌شود. کروماتین از DNA و نوعی پروتئین به نام هیستون<sup>۳</sup> و مقدار کمی از RNA تشکیل شده است. DNA ماده‌ای است که اطلاعات ژنتیکی را

هسته<sup>۱</sup>: هسته یکی از اجزای ساختمانی مهم در تمام سلول‌های هسته‌دار است که رمزها و اطلاعات ژنتیکی را در خود دارد. ماده‌ی زمینه‌ای هسته، که با عنوان نوکلئوپلاسم معرفی می‌شود، توسط غشای هسته<sup>۲</sup> از پروتوپلاسم سلول جدا شده است. هسته مرکز کنترل سلول است. بیش‌تر سلول‌ها دارای یک هسته و برخی (مانند سلول‌های عضله‌ی اسکلتی) دارای چند هسته‌اند. بعضی هم مانند گلبول قرمز فاقد هسته‌اند. همان‌گونه که قبلاً اشاره شد، هسته توسط یک غشای دو لایه به نام غشای

۱- Nucleus

۲- Nuclear Membrane

۳- Nuclear envelope

۴- Chromatin

۵- Histone

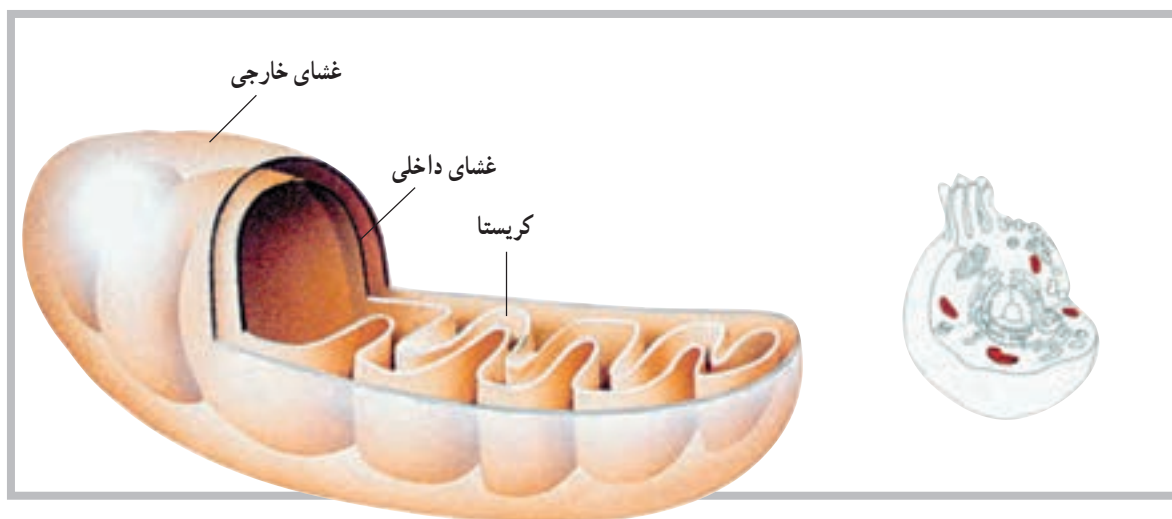
میتوکندری، شبکه‌ی آندوپلاسمیک رتییکولوم، دستگاه گلژی و لیزوزوم.

**میتوکندری<sup>۱</sup>**: میتوکندری اندامکی است که اولاً تنفس هوازی سلولی در داخل آن صورت می‌پذیرد، ثانیاً انرژی موجود در مواد غذایی را استخراج می‌کند و به صورت آدنوزین تری فسفات (ATP) در اختیار کلیه‌ی بخش‌های سلولی قرار می‌دهد. اصولاً میتوکندری به‌عنوان نیروگاه سلول معرفی شده است. این اندامک‌ها در داخل سیتوپلاسم قرار دارند و تعداد آن‌ها طبق نیازمندی‌های متابولیکی سلول فرق می‌کند. در سلول‌های فعال تعداد بیش‌تری میتوکندری یافت می‌شود. این اندامک‌ها از نظر شکل و اندازه نیز بسیار متفاوت‌اند.

هر میتوکندری متشکل از یک ساختار کیسه مانند با دو غشاست. غشای خارجی محتوای میتوکندری را در خود نگه می‌دارد. اما چین‌خوردگی‌های زیادی از غشای داخلی به نام کریستا<sup>۲</sup> در فضای مرکزی میتوکندری درون یکدیگر قرار دارند (شکل ۳-۲).

درون خود دارد. زمانی که یک سلول آماده‌ی تقسیم می‌شود، تارهای کروماتین حالت جدیدی به خود می‌گیرند و در نهایت کروموزوم‌ها را فرم می‌دهند. هر کروموزوم محتوی چند صد ژن است که در یک وضعیت خطی ویژه قرار دارند. هر ژن بخشی از DNA است که دستور ساخته شدن یک پروتئین را می‌دهد. هستک (هسته‌ی کوچک) محل ویژه‌ای در درون هسته است. ممکن است تعداد بیش‌تری از این جسم دایره مانند در سلول وجود داشته باشد. در سلول‌هایی که در سنتز پروتئین فعال‌اند این خصوصیت بارز است. هستک فاقد غشاست و از هسته جدا نیست. هستک مقدار زیادی RNA دارد و معلوم شده که با برخی کروموزوم‌های درگیر در ساخت ریوزوم‌ها در ارتباط است. مطالعات نشان می‌دهد که هستک ممکن است در مونتاژ اجزای RNA و ریوزوم‌ها نقش یک کارخانه را داشته باشد. هم‌چنین ممکن است ریوزوم‌ها به‌طور موقت در هستک انبار شوند.

اندامک‌های سلول موجود در سیتوسول عبارت‌اند از:



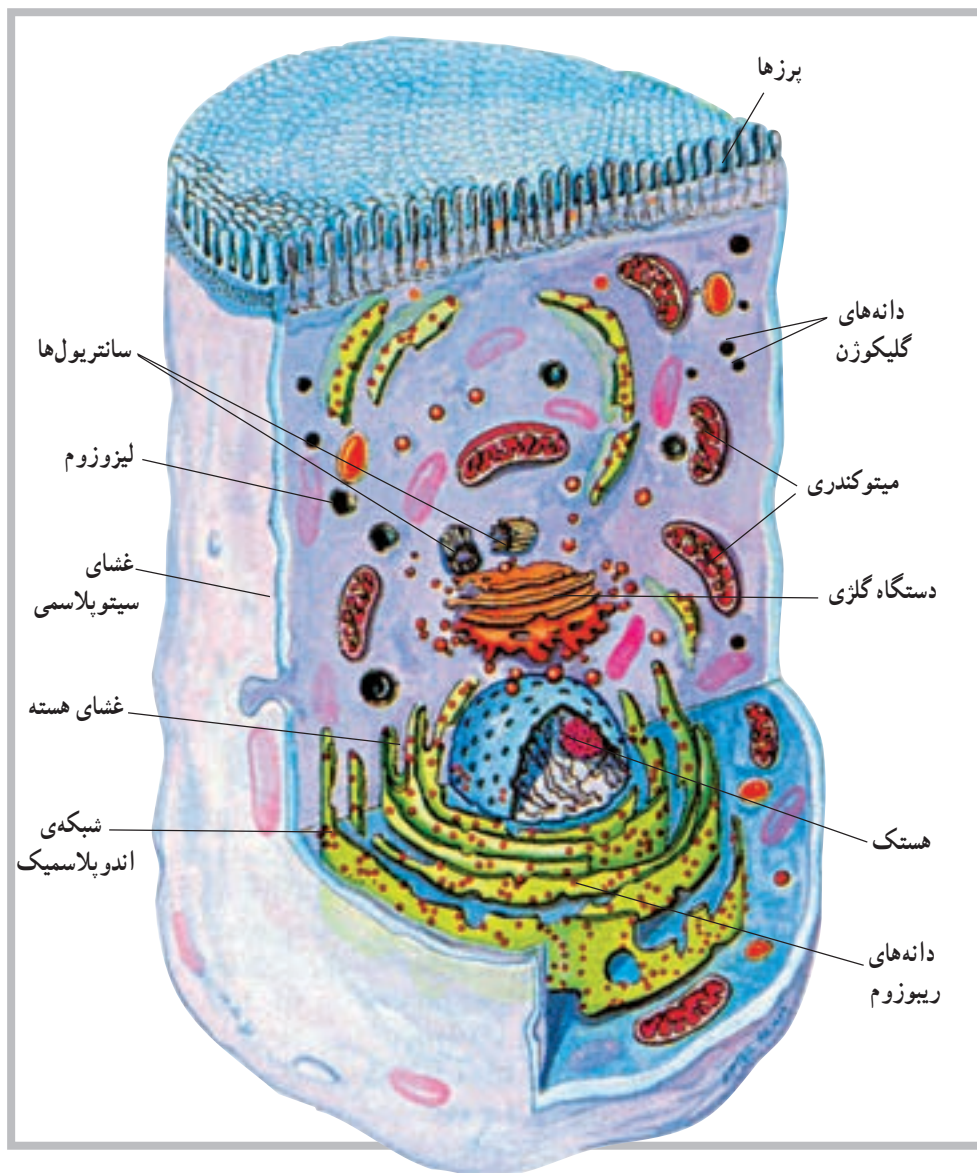
شکل ۳-۲ ترسیم یک میتوکندری باز شده. (دو لایه‌ی داخل و خارج و فضای مرکزی دیده می‌شود).

از پروتئین‌های خود بوده و قادر است در محیط درون، سلولی مانند خود را تولید کند.

هر میتوکندری دارای مقدار ناچیزی DNA است که برای تعیین حدود ۱۵ پروتئین کافی است. میتوکندری هم‌چنین دارای ریوزوم‌هایی است. قابل ذکر است که میتوکندری سازنده‌ی برخی

دستگاه گلزی<sup>۴</sup>: این اندامک تقریباً شبیه اندامک قبلی، یعنی اندوپلاسمیک رتیلولوم است و ارتباط نزدیکی با آن دارد. این اندامک، که در سلول‌های ترشحی دیده می‌شود، در طرفی از سلول قرار دارد که مواد ترشحی باید از آنجا خارج شود. لیزوزوم<sup>۵</sup>: این اندامک که در سرتاسر سیتوپلاسم پراکنده است در حقیقت سیستم گوارشی سلول به شمار می‌رود و دارای آنزیم‌های مخصوص خود می‌باشد است (شکل ۴-۲).

اندوپلاسمیک رتیلولوم<sup>۱</sup>: این اندامک در حقیقت یک شبکه تورینه مانند است که با غشای سلول، از یک طرف، و با غشای هسته‌ی سلول، از سوی دیگر، در تماس است. مساحت کل این شبکه گاهی به چند برابر مساحت غشای سلول می‌رسد. با توجه به وجود دانه‌های پروتئینی که گاهی روی این شبکه دیده می‌شوند و ریبوزوم نام دارند، این اندامک به شبکه‌ی اندوپلاسمیک دانه‌دار<sup>۲</sup> و شبکه‌ی اندوپلاسمیک بدون دانه<sup>۳</sup> تقسیم می‌شود.



شکل ۴-۲ ساختمان سلول

۱- Endoplasmic reticulum

۲- Granular Endoplasmic reticulum

۳- Agranular Endoplasmic reticulum

۴- Golgi apparatus

۵- Lysosome



## بافت

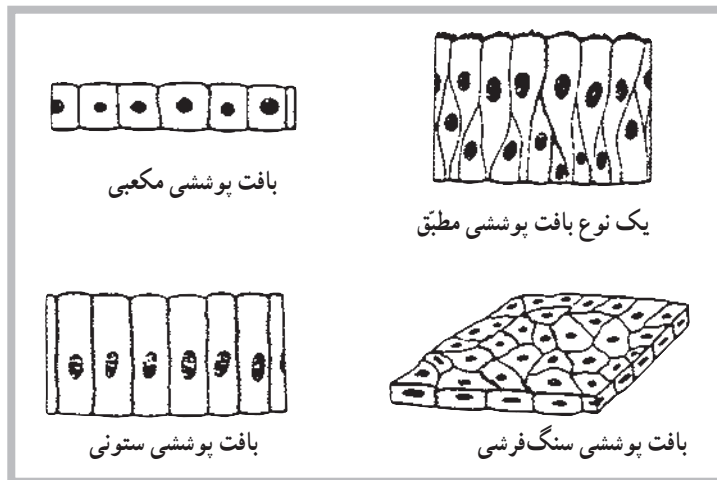
بافت پوششی ستونی دارای سلول‌های ستونی شکل است، مانند بافت پوششی داخلی بسیاری از غدد. بافت پوششی ستونی مژکدار نیز همانند بافت ستونی است، ولی روی سلول‌های آن مژک‌هایی وجود دارد. بافت پوششی موجود در دیواره‌های داخلی مجاری تنفسی از این نوع است. **بافت پوششی مرکب<sup>۳</sup>**: این نوع بافت پوششی بیش از یک لایه سلول دارد و به همین دلیل مرکب خوانده می‌شود. این بافت خود به دو نوع تقسیم می‌شود: بافت پوششی مطبق، بافت پوششی موقت. بافت پوششی مطبق از چند لایه سلول تشکیل شده و سلول‌های آن یک شکل می‌باشد؛ مانند پوست بدن. بافت پوششی موقت نیز از چند لایه تشکیل شده است ولی سلول‌های آن یک شکل نیستند؛ مانند سطح داخلی مثانه. شکل (۵-۲) انواع بافت‌های مختلف پوششی را نشان می‌دهد.

بافت عبارت است از تجمع سلول‌های یکسانی که همگی یک وظیفه را نیز دنبال می‌کنند. چهار نوع بافت مختلف در بدن انسان وجود دارد که عبارت‌اند از: بافت پوششی، بافت پیوندی، بافت عضلانی و بافت عصبی؛ به شرح زیر:

**بافت پوششی<sup>۱</sup>**: این بافت سطوح داخلی و خارجی بدن را می‌پوشاند و خود به دو نوع تقسیم می‌شود. ۱- بافت پوششی ساده ۲- بافت پوششی مرکب.

**بافت پوششی ساده<sup>۲</sup>**: این نوع بافت از یک لایه سلول تشکیل شده و خود بر سه نوع است: بافت پوششی سنگ‌فرشی، بافت پوششی ستونی، بافت پوششی مژکدار.

بافت پوششی سنگ‌فرشی سلول‌های نازک و پهنی دارد که هر یک سطح زیادی را می‌پوشانند. ضمناً این بافت بسیار ظریف است؛ مانند بافت پوششی دیواره‌ی رگ‌ها.



شکل ۵-۲ انواع بافت پوششی

این بافت، غیر از نرمی خاصی که به‌طور مثال در مفاصل و اطراف کلیه‌ها فراهم می‌کند، به‌عنوان یک عایق در زیر پوست و به‌عنوان ذخائر انرژی به‌شکل مولکول‌های چربی در بدن بافت می‌شود. **بافت عضلانی<sup>۴</sup>**: بافت قابل انقباضی است که باعث حرکت ارادی و غیرارادی بدن می‌شود. این بافت‌ها حدود ۴۰٪ **بافت پیوندی<sup>۵</sup>**: این بافت فضای بین بافت‌های دیگر را پر می‌کند، و با توجه به ماده‌ی بین سلولی و زمینه‌ای که دارد، به انواع مختلف تقسیم می‌شود. بافت‌های استخوانی، چربی و غضروفی از انواع مهم این بافت‌اند. **بافت چربی<sup>۶</sup>**: این بافت نوع خاصی از بافت پیوندی است.

۱- Epithelial tissue

۲- Simple epithelium

۳- Compound epithelium

۴- Connective tissue

۵- Adipose tissue

۶- Muscular tissue

**بافت عصبی<sup>۱</sup>:** بافت عصبی از تعداد زیادی سلول به نام نرون تشکیل شده است. به غیر از نرون‌ها سلول‌های دیگری نیز با نام نوروگلیا یا نوروگلیا<sup>۲</sup> در بافت عصبی وجود دارند که نقش حمایت از نرون‌ها را به عهده دارند. در بررسی آناتومیکی دستگاه عصبی با ساختمان نرون آشنا خواهید شد. آگاهی از ساختمان نرون شما را با این بافت بیشتر آشنا خواهد کرد.

از وزن بدن یک فرد را تشکیل می‌دهند. به دلیل شکل ظاهری سلول‌های این بافت که بسیار طویل‌اند، آن‌ها را تار عضلانی نیز می‌نامند. تارهای عضلانی ساختمان پیچیده‌ای دارند و به همین دلیل عامل انقباض‌اند.

ساختمان تار عضلانی را در مبحث عضلات مورد بررسی قرار خواهیم داد. آشنایی با ساختمان تار عضلانی، شما را با بافت عضلانی بیشتر آشنا خواهد کرد.

## خودآزمایی

- ۱- سلول را تعریف کنید.
- ۲- اجزای سلول را نام ببرید.
- ۳- اندامک‌های سلول را توضیح دهید.
- ۴- پروتوپلاسم خارج از هسته چه نامیده می‌شود؟
- ۵- سلول‌های حمایتی در بافت عصبی چه نام دارد؟
- ۶- میتوکندری چیست؟
- ۷- رموز و اطلاعات ژنتیکی در کدام بخش از سلول است؟
- ۸- پروتوپلاسم هسته چه نامیده می‌شود؟

## استخوان شناسی

هدف‌های رفتاری: دانش آموز در پایان این فصل باید بتواند:

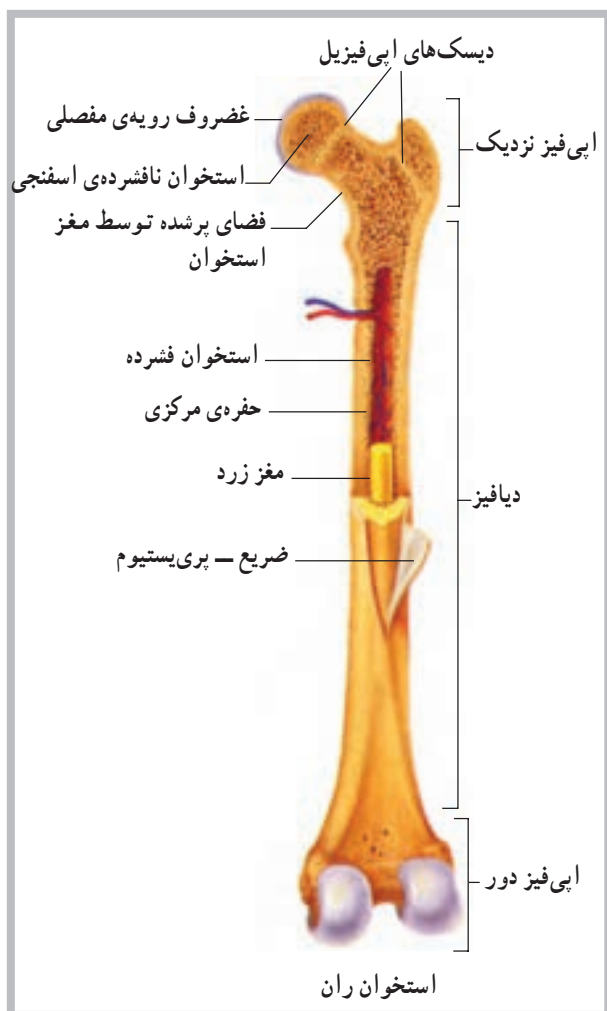
- ۱- اسکلت را تعریف کند؛
- ۲- ساختمان استخوان را توضیح دهد؛
- ۳- انواع استخوان‌ها را نام ببرد؛
- ۴- تعداد استخوان‌های هر بخش از بدن را نام ببرد و درباره‌ی آن‌ها توضیح دهد؛
- ۵- نشانه‌های آناتومیکی هر استخوان را نام ببرد.

### اسکلت<sup>۱</sup>

حدود ۲۰۰ استخوان در بدن انسان وجود دارد که مجموعاً اسکلت بدن را تشکیل می‌دهند. اسکلت را باید به منزله‌ی داربستی دانست که اندام‌ها با دقت فراوان روی آن قرار گرفته‌اند. برای آشنایی بیشتر با اسکلت بدن ابتدا باید با ساختمان استخوان آشنا شویم.

### ساختمان استخوان<sup>۲</sup>

یک استخوان دارای دو نوع بافت استخوانی است؛ بافت متراکم<sup>۳</sup> و بافت اسفنجی<sup>۴</sup>. بافت اسفنجی، هم در دو سر استخوان‌های دراز و هم در تنه‌ی دیگر استخوان‌ها وجود دارد. بافت متراکم استخوانی علاوه بر تنه‌ی استخوان‌های دراز در سطح استخوان‌های دیگر نیز قرار گرفته است. روی استخوان را بافت بسیار ظریفی به نام پرده‌ی ضریع<sup>۵</sup> پوشانده است. در این پرده عروق خونی فراوانی وجود دارد که موجب تغذیه‌ی استخوان می‌شود (شکل ۱-۳).



شکل ۱-۳ بخش‌های مهم استخوان بلند

۱- Skeleton

۲- Bone

۳- Compact bone

۴- Spongy bone

۵- Periosteum

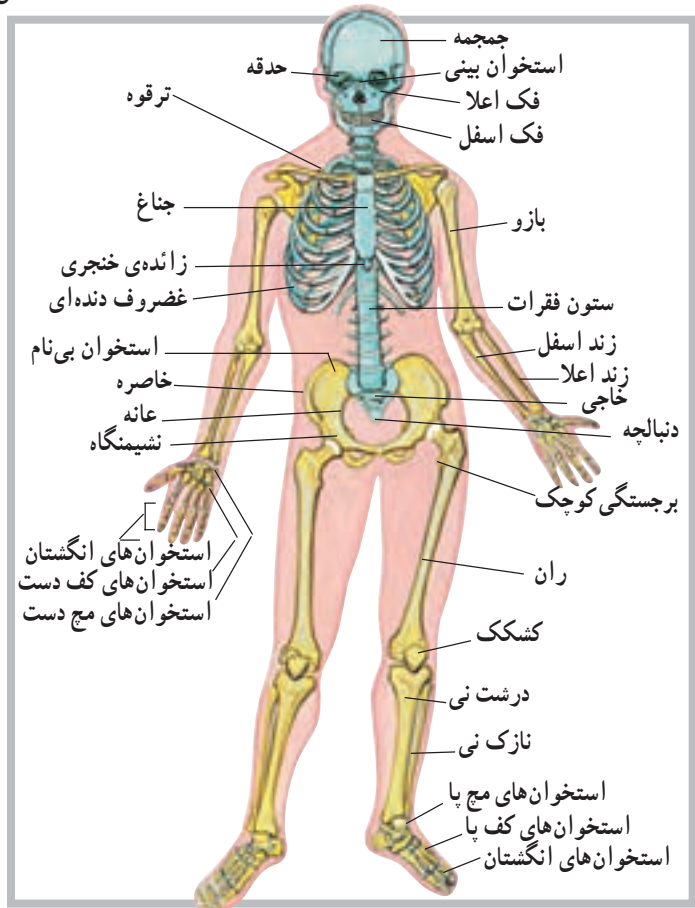
## انواع استخوان‌ها

استخوان‌های نامنظم<sup>۶</sup>؛ همان‌طور که از نامشان پیداست، استخوان‌های نامنظم دارای شکل خاصی نیستند و هر بخش از آن‌ها را می‌توان به یک شکل دید. مهره‌های ستون فقرات در این گروه از استخوان‌ها جای می‌گیرند.

## ویژگی‌های اسکلت

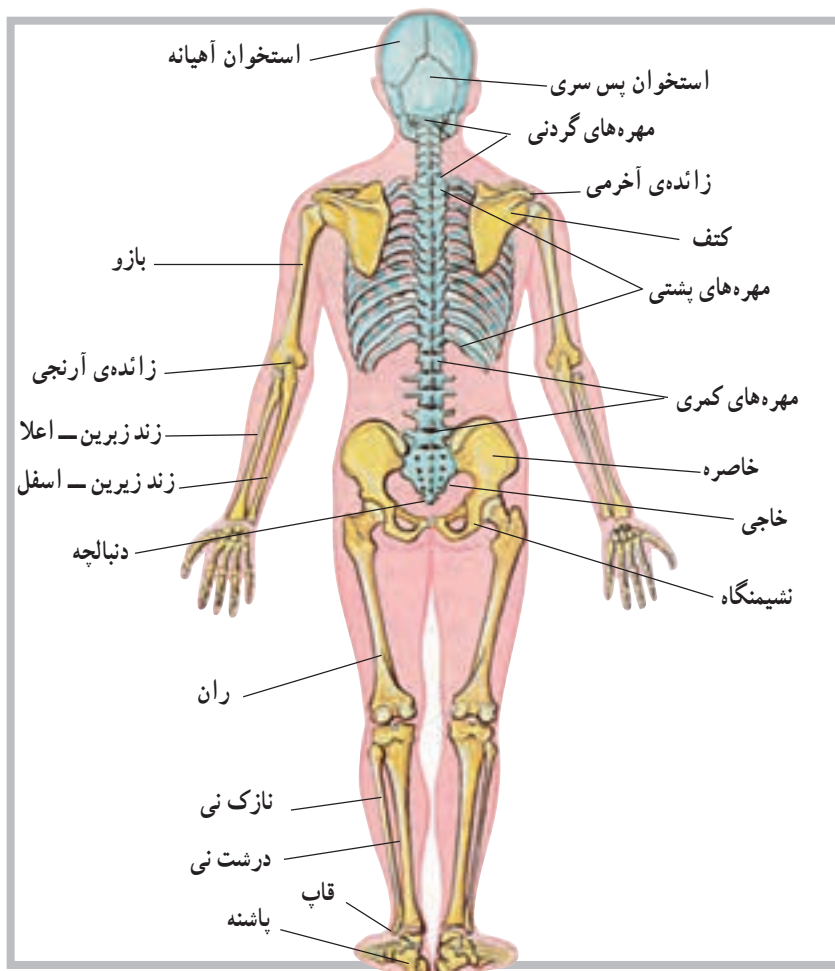
گفتیم اسکلت مجموعه‌ی استخوان‌های بدن است و از حدود ۲۰۰ قطعه مختلف به‌وجود آمده است. علاوه بر استخوان‌های یاد شده تعداد شش قطعه استخوان در دو گوش و یک استخوان نیز در ناحیه‌ی حنجره قرار دارد؛ بنابراین مجموعه‌ی استخوان‌های بدن یک فرد به ۲۰۷ قطعه بالغ می‌شود. برای مطالعه‌ی اسکلت باید بخش‌های مختلف آن را به‌صورت جدا از هم بررسی کرد. بدین ترتیب استخوان‌های سر و صورت در یک گروه، استخوان‌های تنه در گروهی دیگر و استخوان‌های اندام‌های فوقانی و تحتانی نیز در یک گروه بررسی خواهند شد (شکل‌های ۲-۳ و ۳-۳).

استخوان‌های بدن را به‌لحاظ شکل ظاهری به استخوان‌های بلند، کوتاه، پهن و نامنظم تقسیم‌بندی کرده‌اند. استخوان‌های بلند<sup>۱</sup>؛ عمدتاً دارای یک تنه<sup>۲</sup> استوانه‌ای طویل و دو انتهای<sup>۳</sup> فظورتر از تنه‌اند. در حد فاصل هریک از دو انتها و تنه‌ی استخوان بلند، غضروف رشد قرار دارد که عامل رشد طولی استخوان است. استخوان‌های ران، بازو، ساعد و ساق پا و ... جزء استخوان‌های بلند محسوب می‌شوند. استخوان‌های کوتاه<sup>۴</sup>؛ این گروه از استخوان‌ها تفاوت چندانی در ابعاد ندارند. استخوان‌های کوتاه فاقد تنه‌ی طویل‌اند. استخوان‌های میج دست و میج پا در این گروه قرار دارند. استخوان‌های پهن<sup>۵</sup>؛ استخوان‌های پهن فاقد تنه و انتها هستند و سطح‌شان نسبتاً پهن است. استخوان‌های کاسه‌ی سر لگن و دنده‌ها نمونه‌های خوبی از استخوان‌های پهن به‌شمار می‌روند.



شکل ۲-۳ نمای اسکلت از جلو





شکل ۳-۳ نمای اسکلت از پشت

## استخوان‌های سر و صورت

می‌گیرند و بین آن دو درزی به نام درز سهمی<sup>۲</sup> وجود دارد. بین استخوان پیشانی و دو استخوان آهیانه نیز درزی به نام درز تاجی<sup>۴</sup> دیده می‌شود. در طرفین سر، درست زیر استخوان‌های آهیانه، دو استخوان گیجگاهی<sup>۵</sup> قرار دارد (در محل گوش‌ها). سوراخ گوش در وسط استخوان گیجگاهی قرار گرفته است. یکی دیگر از استخوان‌های سر، استخوان پس‌سر<sup>۱</sup> است که بخش خلفی و تحتانی کاسه‌ی سر را شکل می‌دهد. روی این استخوان سوراخی قرار دارد به نام سوراخ بزرگ<sup>۶</sup> پس‌سر که نخاع از آن عبور می‌کند و وارد کاسه‌ی سر می‌شود. اتصال مجسمه با مهره‌های گردن نیز به وسیله‌ی این استخوان صورت می‌پذیرد. علاوه بر استخوان پس‌سر، که بخش خلفی کف‌سر را شکل

تعداد استخوان‌های سر و صورت در انسان ۲۲ قطعه است که از این میان ۸ قطعه متعلق به استخوان‌های کاسه‌ی سر و ۱۴ قطعه‌ی باقی‌مانده نیز متعلق به استخوان‌های صورت است. **الف - استخوان‌های کاسه‌ی سر:** این استخوان‌ها هشت قطعه‌اند و حفره‌ی مجسمه‌ای را ایجاد می‌کنند. همان‌طور که می‌دانید، این حفره محل قرار گرفتن بخش اعظم دستگاه عصبی مرکزی (مغز) است. این هشت قطعه استخوان عبارت‌اند از: استخوان پیشانی<sup>۱</sup>، که در جلوی سر قرار دارد (بخش فوقانی حدقه‌های چشم نیز توسط بخش تحتانی این استخوان ایجاد می‌شود)، دو استخوان آهیانه<sup>۲</sup> که در طرفین و بالای سر قرار

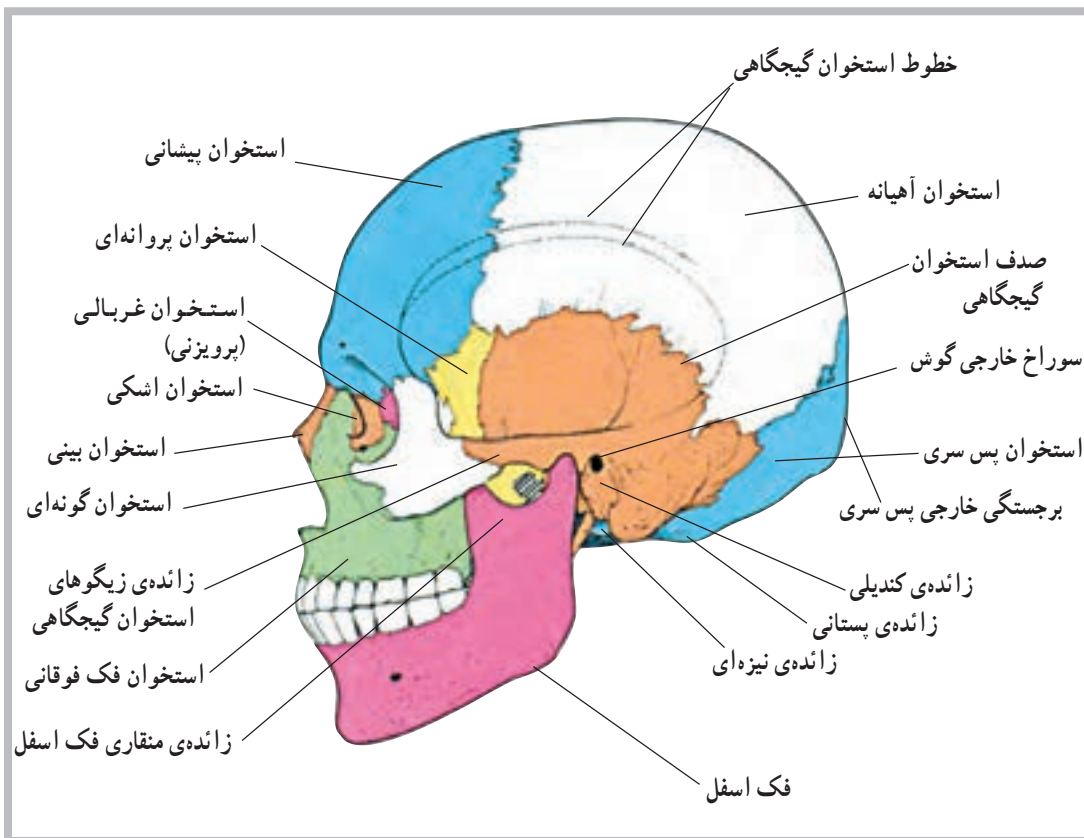
۱- Frontal bone  
۵- Temporal bone

۲- Parietal bone  
۶- Occipital bone

۳- Sagittal Suture  
۷- Foramen magnum

۴- Coronal Suture

می‌دهد، دو استخوان دیگر نیز در ساختمان کف کاسه‌ی سر سهیم‌اند. این دو یکی استخوان پروانه‌ای<sup>۱</sup> و دیگری استخوان پرویزی<sup>۲</sup> هستند. استخوان پروانه‌ای علاوه بر کف کاسه‌ی سر، در ساختمان جانبی آن و حدقه‌ی چشم‌ها نیز حضور دارد (شکل ۴-۳).



شکل ۴-۳ نمای جانبی مجسمه

می‌آورد. استخوان‌های فک بالا با هم جفت می‌شوند و آرواره‌ی فوقانی را تشکیل می‌دهند. استخوان‌های اشکی بخشی از دیواره‌ی میانی حفره‌های چشم‌ها را ایجاد می‌کنند. دو استخوان کامی نیز سقف دهان را به وجود می‌آورند. استخوان‌های شاخک تحتانی دیواره‌های خارجی حفره‌ی بینی را تشکیل می‌دهد، و بالأخره استخوان‌های گونه‌گونه‌های صورت و استخوان‌های بینی بخش فوقانی بینی را تشکیل می‌دهند (شکل ۵-۳).

ب- استخوان‌های صورت: همان‌طور که گفتیم تعداد استخوان‌های صورت ۱۴ قطعه است که به غیر از استخوان فک تحتانی، که متحرک است، بقیه ثابت‌اند. این ۱۴ قطعه استخوان عبارت‌اند از: فک تحتانی<sup>۳</sup> یک قطعه، تیغه‌ی میانی بینی<sup>۴</sup> یک قطعه، فک بالا<sup>۵</sup> دو قطعه، استخوان اشکی<sup>۶</sup> دو قطعه، استخوان کامی<sup>۷</sup> دو قطعه، شاخک تحتانی<sup>۸</sup> دو قطعه، گونه‌ای<sup>۹</sup> دو قطعه و بینی<sup>۱۰</sup> دو قطعه.

تیغه‌ی میانی بینی، بخشی از دیواره‌ی میانی بینی را به وجود

۱- Sphenoid bone

۲- Ethmoid bone

۳- Mandible

۴- Vomer

۵- Moxilla

۶- Lacrimal

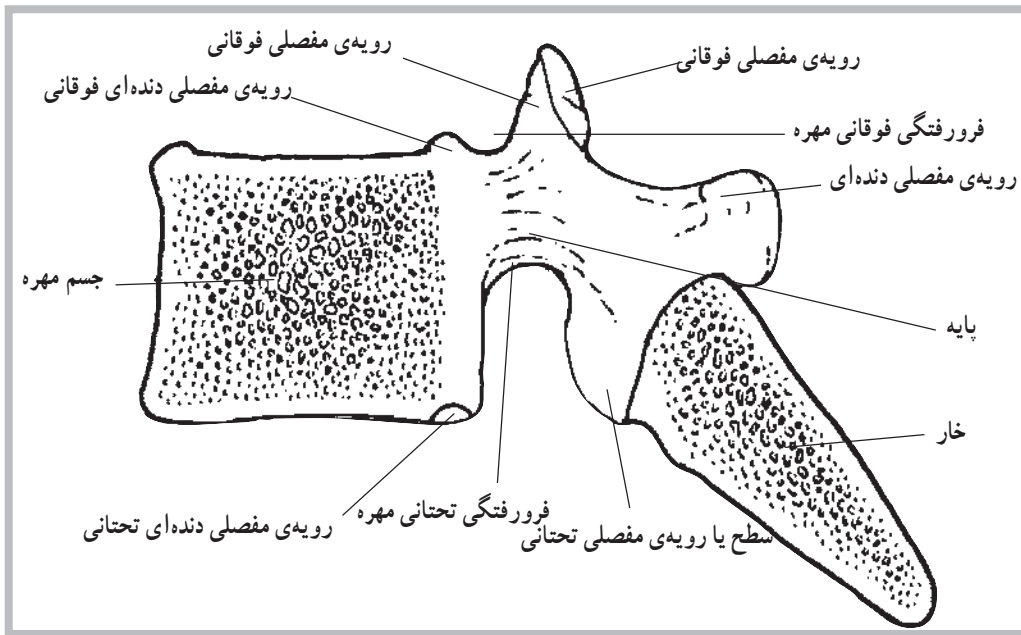
۷- Platin

۸ - Inferior concha

۹- Zygomatic

۱۰- Nasal

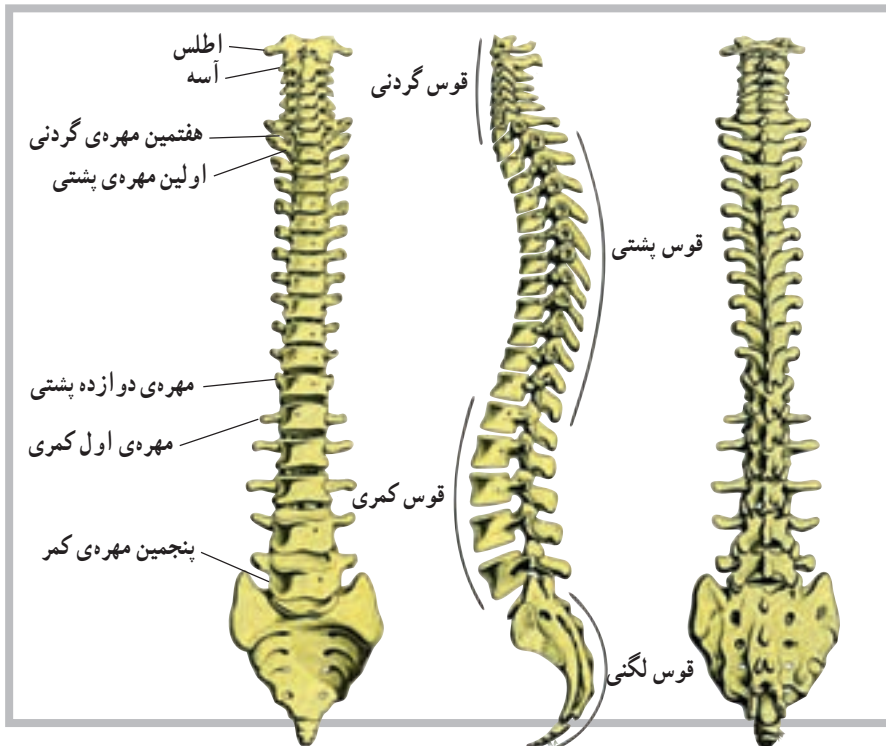




شکل ۳-۶ ساختمان یک مهره

ستون مهره‌ها به چند ناحیه تقسیم می‌شود و هر ناحیه خود چند مهره را دربر می‌گیرد. در ناحیه‌ی گردن ۷ مهره، در ناحیه‌ی پشت ۱۲ مهره و در ناحیه‌ی کمر ۵ مهره قرار دارد. زیر مهره‌های کمر مهره‌های خاجی و دنبالچه قرار دارند که هریک شامل چند مهره‌ی به هم جوش خورده است (شکل ۳-۷).

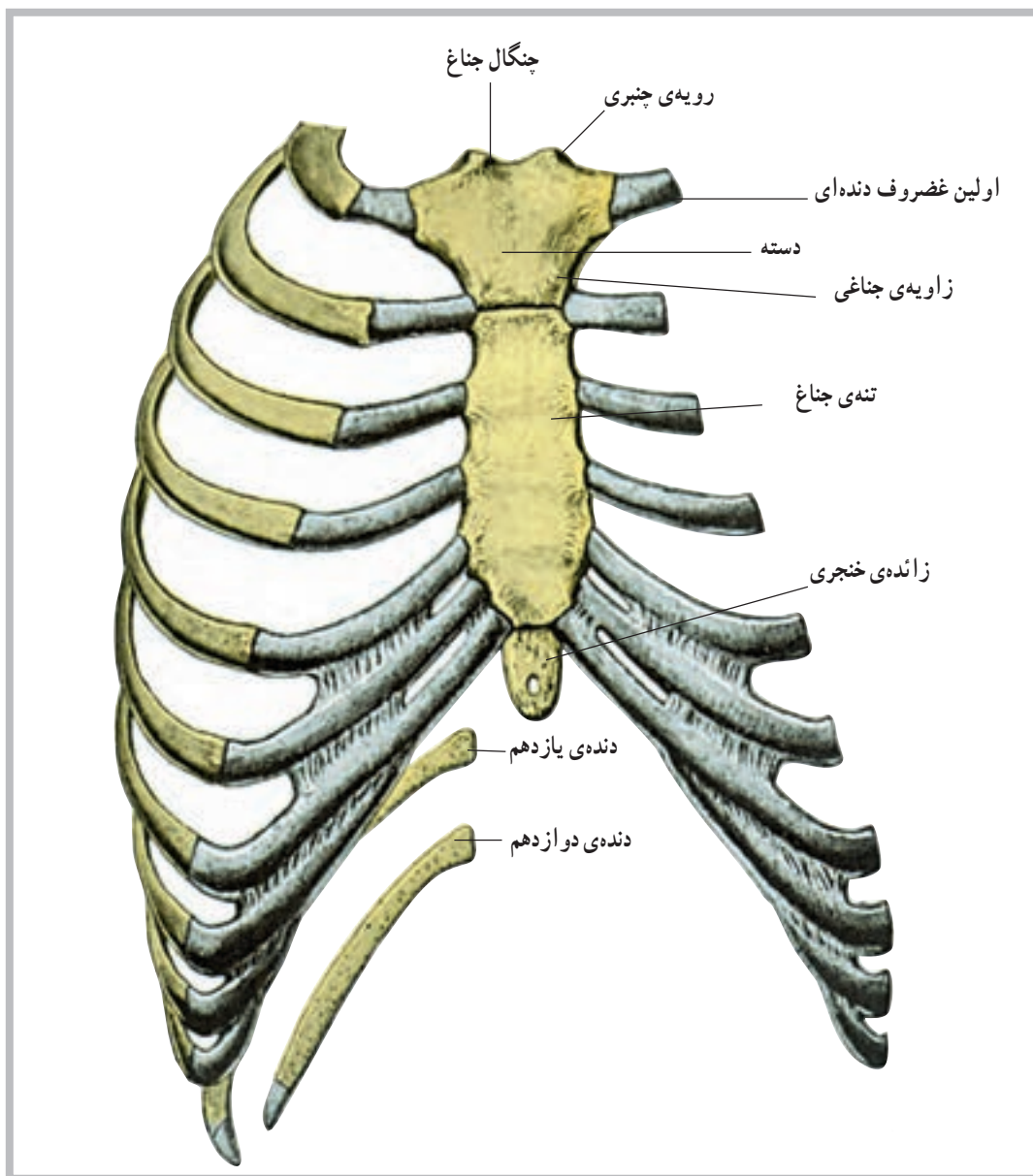
در ستون مهره‌ها چهار انحنای وجود دارد که به ترتیب در نواحی گردن، پشت، کمر و ناحیه‌ی خاجی قرار دارند. بین جسم یا تنه‌ی هر دو مهره، یک دیسک قرار گرفته است. دیسک‌ها، صفحاتی از جنس غضروف هستند و همراه با انحناهای فشارهای ناگهانی وارد به ستون مهره‌ها را خنثی می‌کنند.



شکل ۳-۷ ساختمان ستون مهره‌ها

با واسطه‌ی غضروف‌های دنده‌ای به آن متصل می‌شوند. هفت جفت بالایی دنده‌های قفسه‌ی سینه مستقیماً روی جناغ قرار می‌گیرند و به دنده‌های حقیقی معروف‌اند. سه جفت بعدی با اتصال روی غضروف‌های دنده‌ای، به دنده‌های بالاتر روی جناغ متصل شده و به دنده‌های کاذب معروف‌اند. دو جفت تحتانی نیز روی جناغ متصل نیستند و به دنده‌های آزاد یا شناور معروف‌اند (شکل ۸-۳).

ب- قفسه‌ی سینه<sup>۱</sup>: قفسه‌ی سینه از دنده‌ها<sup>۲</sup>، غضروف‌های دنده‌ای، جناغ سینه<sup>۳</sup> و مهره‌های پشتی تشکیل شده است. دنده‌ها، استخوان‌هایی قوس‌دارند که از پشت به مهره‌های پشت و از جلو به غضروف‌های دنده‌ای و در نهایت به جناغ سینه متصل‌اند. غضروف‌های دنده‌ای، عناصری غضروفی‌اند که موجب خاصیت تحرک پذیری بیش‌تر در قفسه‌ی سینه می‌شوند. جناغ سینه نیز در جلوی قفسه‌ی سینه جای گرفته و دنده‌ها



شکل ۸-۳ قفسه‌ی سینه



## استخوان‌های اندام‌های فوقانی و تحتانی

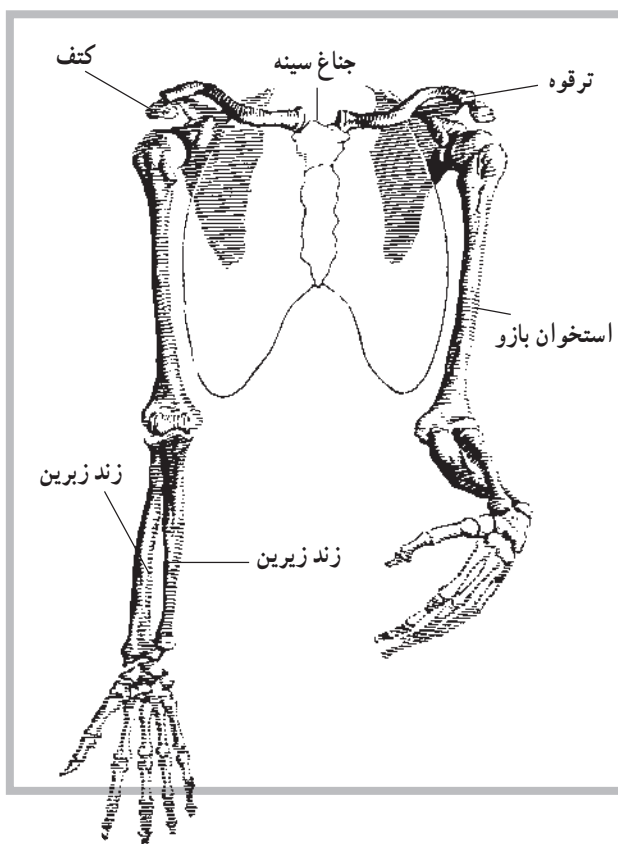
اندام‌های فوقانی و تحتانی به ترتیب به قفسه‌ی سینه و ستون مهره‌ها وصل می‌شوند. عامل اتصال هریک از اندام‌های فوقانی به قفسه‌ی سینه، یک کمربند شانه‌ای و عامل اتصال هر دو اندام تحتانی به ستون مهره‌ها یک کمربند (لگن خاصره) است.

**الف — استخوان‌های اندام فوقانی:** تعداد استخوان‌های هریک از اندام‌های فوقانی ۳۰ قطعه است. اولین استخوان اندام فوقانی، استخوان بازو<sup>۱</sup> است، که از انتهای فوقانی خود به حفره‌ی دوری استخوان کتف مفصل می‌شود. انتهای تحتانی این استخوان در مفصل آرنج قرار دارد.

بعد از استخوان بازو، استخوان‌های ساعد قرار دارند. در ناحیه‌ی ساعد دو استخوان به نام‌های زندزیرین<sup>۲</sup> و زندزیرین<sup>۳</sup>

قرار می‌گیرند. اگر طوری بایستیم که کف دستمان به طرف جلو باشد، این دو استخوان به صورت موازی با هم قرار خواهند گرفت. در این وضعیت، استخوانی که در داخل قرار می‌گیرد (نزدیک‌تر به بدن)، استخوان زند زیرین و استخوان دیگر زند زیرین است.

استخوان‌های زند زیرین و زندزیرین در انتهای فوقانی خود با انتهای تحتانی استخوان بازو مفصل می‌شوند. درحقیقت استخوان زندزیرین با یک سطح مفصلی قرقه شکل به نام قرقه<sup>۴</sup>، در استخوان بازو و استخوان زند زیرین نیز با یک سطح مفصلی دیگر، در انتهای تحتانی استخوان بازو، که لقمه<sup>۵</sup> نام دارد، مفصل می‌شوند. گفتنی است که دو استخوان زند زیرین و زندزیرین در دو انتهای فوقانی و تحتانی خود نیز باهم مفصل شده‌اند. بعد از ساعد، دست قرار دارد که شامل سه قسمت است؛ میخ، کف دست و انگشتان.



شکل ۹-۳ استخوان‌های اندام‌های فوقانی

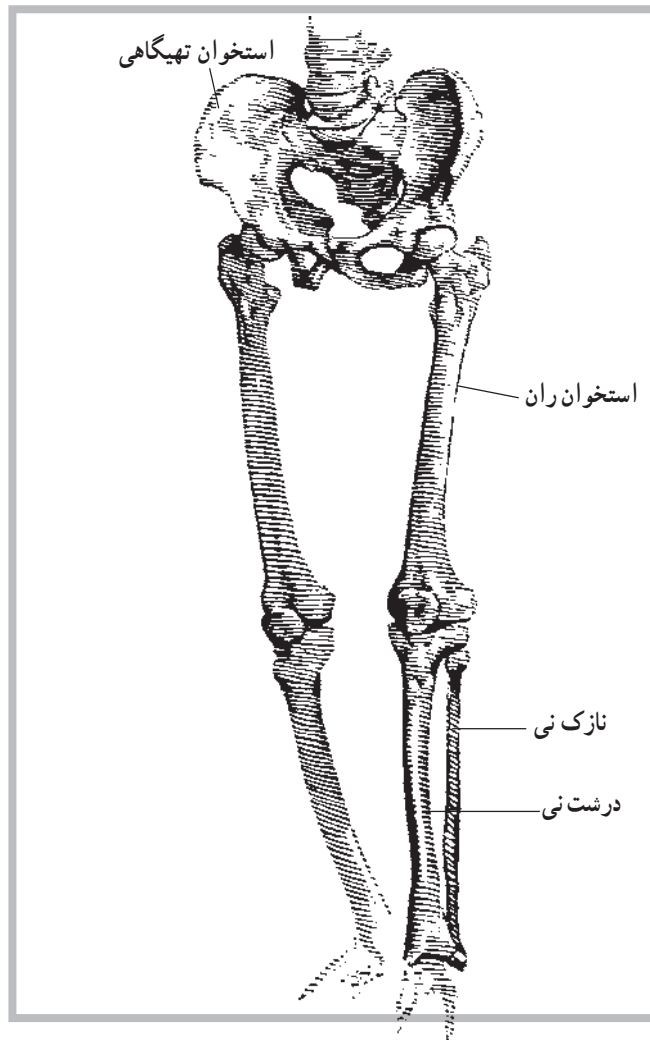
۱- Humerus

۲- Radius

۳- Ulna

۴- Trachlea

۵- Capitulum



شکل ۱۰-۳ استخوان‌های اندام‌های تحتانی

بعد از استخوان‌های مچ دست، استخوان‌های کف دست قرار دارند که تعداد آن‌ها پنج قطعه است. این پنج قطعه از طرف شست دست به طرف انگشت کوچک شماره‌گذاری می‌شوند. پس اولین استخوان کف دست، استخوانی است که به شست متصل است. دومین استخوان به انگشت سبابه و به همین ترتیب پنجمین استخوان به انگشت کوچک مفصل می‌شود.

بعد از استخوان‌های کف دست، استخوان‌های انگشتان قرار دارند که مجموعاً ۱۴ قطعه‌اند. تعداد این استخوان‌ها در هر انگشت سه قطعه است. به جز شست، که دارای دو قطعه است، هر قطعه از استخوان‌های انگشتان دست یک بند نام

مچ دست شامل ۸ قطعه استخوان است. این ۸ قطعه در دو ردیف چهارتایی قرار دارند. اولین ردیف شامل استخوان‌های ناوی<sup>۱</sup>، هلالی<sup>۲</sup>، هرمی<sup>۳</sup> و نخودی<sup>۴</sup> است. استخوان نخودی کوچک‌ترین استخوان مچ دست است. دومین ردیف نیز شامل استخوان‌های دوزنقه<sup>۵</sup>، شبه‌دوزنقه<sup>۶</sup>، بزرگ<sup>۷</sup> و چنگکی<sup>۸</sup> است که استخوان بزرگ، بزرگ‌ترین استخوان بین استخوان‌های مچ دست به‌شمار می‌رود.

دو استخوان ناوی و هلالی که اولین و دومین استخوان ردیف اول مچ دست‌اند با استخوان زند زیرین مفصل می‌شوند و اتصال دست با ساعد در اسکلت به‌سبب وجود همین مفاصل است.

۱- Navicular

۲- Lunate

۳- Triquetral

۴- Pisiform

۵- Trapezium

۶- Trapezoid

۷- Capitate

۸- Hamate

دارد. به جهت تشخیص، اولین بند هر انگشت، استخوانی است که به استخوان‌های کف دست مفصل می‌شود. بنابراین بند انتهایی به بند سوم موسوم است.

همان‌طور که ذکر شد اسکلت اندام‌های فوقانی هر یک توسط یک کمر بند شانه به قفسه‌ی سینه متصل می‌شود. کمر بند شانه شامل دو استخوان کتف و ترقوه است. کتف در بخش خلفی و استخوان ترقوه در بخش قدامی قفسه‌ی سینه قرار دارد. ترقوه در جلوی قفسه‌ی سینه بین استخوان جناغ سینه و کتف قرار می‌گیرد. در حقیقت انتهای خارجی ترقوه با کتف مفصل می‌شود که این مفصل تنها مفصل موجود بین کتف و اسکلت است. می‌توان گفت، کتف به کمک عضلات پیرامون خود در محل خود نگهداری می‌شود.

استخوان بازو نیز در حفره‌ی دوری استخوان کتف قرار می‌گیرد و بین آن‌ها مفصل شانه ایجاد می‌شود. این دو استخوان هنگام انجام حرکات مختلف همکاری زیادی باهم دارند.

**ب — استخوان‌های اندام تحتانی:** تعداد استخوان‌های هر یک از اندام‌های تحتانی نیز، همانند اندام فوقانی، ۳۰ قطعه است. اولین استخوان اندام تحتانی، استخوان ران<sup>۱</sup> است که در انتهای فوقانی خود در لگن خاصره قرار می‌گیرد و مفصل ران را به وجود می‌آورد. انتهای تحتانی این استخوان با استخوان درشت‌نی مفصل زانو را تشکیل می‌دهد. شایان ذکر است که استخوان ران طویل‌ترین و قوی‌ترین استخوان بدن است. در قسمت جلوی انتهای تحتانی استخوان ران کشکک<sup>۲</sup> قرار دارد.

بعد از ران ناحیه‌ی ساق پا قرار دارد که دارای دو استخوان به نام‌های درشت‌نی<sup>۳</sup> و نازک‌نی<sup>۴</sup> است. استخوان درشت‌نی در انتهای تحتانی استخوان ران و

در امتداد آن قرار می‌گیرد. این استخوان بعد از استخوان ران طویل‌ترین استخوان بدن است. قوزک داخلی، یک برجستگی مربوط به انتهای تحتانی این استخوان است.

دیگر استخوان ساق پا، استخوان نازک‌نی است که در خارج درشت‌نی قرار گرفته و بسیار نازک‌تر است. این استخوان در دو انتهای فوقانی و تحتانی با استخوان درشت‌نی مفصل می‌شود. برجستگی قوزک خارجی نیز مربوط به انتهای تحتانی نازک‌نی این استخوان است. بعد از ساق، پا قرار دارد. پا شامل سه قسمت است. مچ، کف و انگشتان.

مچ پا شامل ۷ قطعه استخوان است که در دردیف قرار گرفته‌اند. ردیف اول شامل ۲ قطعه استخوان به نام‌های قاپ<sup>۵</sup> و پاشنه<sup>۶</sup> است. این دو قطعه استخوان‌هایی درشت‌اند و وزن بدن را تحمل می‌کنند. استخوان قاپ، زیر درشت‌نی و استخوان پاشنه نیز زیر قاپ قرار گرفته‌اند.

استخوان‌های ردیف دوم مچ پا استخوان‌های بسیار کوچک‌تری هستند که شامل یک قطعه استخوان ناوی<sup>۷</sup>، یک قطعه استخوان تاسی<sup>۸</sup> و سه قطعه استخوان، به نام‌های میخی<sup>۹</sup>، که از داخل به خارج به ترتیب شماره گذاری می‌شوند.

بعد از استخوان‌های مچ پا، استخوان‌های کف پا قرار دارند که تعداد آن‌ها ۵ قطعه است و به موازات هم قرار دارند. این استخوان‌ها از داخل به خارج شماره گذاری می‌شوند. پس اولین استخوان، استخوان شست پا و پنجمین استخوان، استخوان انگشت کوچک است.

بعد از استخوان‌های کف پا، استخوان‌های انگشتان پا قرار دارند و تعداد آن‌ها ۱۴ قطعه است. شماره گذاری استخوان‌های انگشتان پا نیز همانند استخوان‌های انگشتان دست صورت می‌گیرد (شکل ۱۲-۳).

۱- Femur

۲- Patella

۳- Tibia

۴- Fibula

۵- Talus

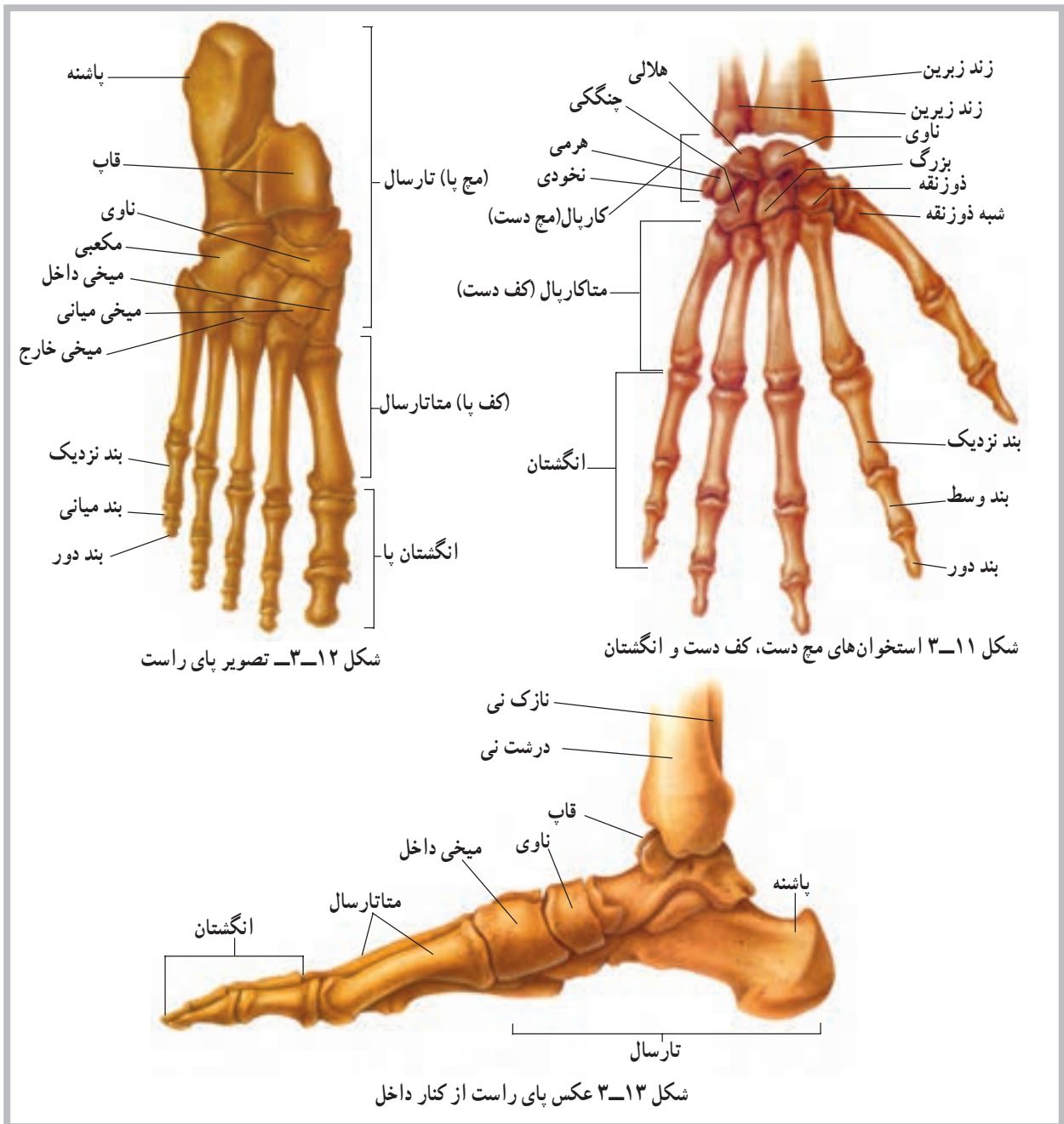
۶- Calcaneus

۷- Navicular

۸- Cuboid

۹- Cuneiform





## خودآزمایی

- ۱- اسکلت را تعریف کنید.
- ۲- انواع استخوان را نام ببرید.
- ۳- در مورد ستون مهره‌ها چه می‌دانید؟
- ۴- در مورد قفسه‌ی سینه چه می‌دانید؟
- ۵- کمریند شانه چیست؟
- ۶- تعداد استخوان‌های اندام فوقانی چند قطعه است؟
- ۷- کوچک‌ترین استخوان مچ دست کدام است؟
- ۸- بزرگ‌ترین استخوان مچ پا کدام است؟

### عضلات

هدف‌های رفتاری: دانش آموز در پایان این فصل باید بتواند:

- ۱- عضله را تعریف کند؛
- ۲- ساختمان عضله را توضیح دهد؛
- ۳- انواع عضلات را نام ببرد؛
- ۴- انواع تارهای عضلانی را نام ببرد؛
- ۵- عضلات تنه، اندام‌های فوقانی و تحتانی را معرفی نماید؛
- ۶- موقعیت عضلات را تشخیص دهد.

### عضلات<sup>۱</sup>

در روند انقباض، با تحریکات عصبی صورت می‌گیرد و بعداً مورد بحث قرار خواهد گرفت. این بخش قابل انقباض، شکم عضله نام دارد. شکم عضله به کمک تاندون‌ها به استخوان‌ها وصل شده است و بدین ترتیب نیروی حاصل شده از انقباض آن به استخوان‌ها منتقل می‌شود.

واحد ساختمانی شکم عضله که قابلیت انقباض دارد، تار<sup>۲</sup> عضلانی است که با توجه به شکل آن تار نامیده می‌شود. غشای تار عضلانی سارکولیم<sup>۳</sup> نام دارد. سیتوپلاسم تار عضلانی نیز موسوم به سارکوپلاسم<sup>۴</sup> است. هسته‌ی سلول عضلانی نیز در کنار آن قرار دارد. داخل سلول عضلانی علاوه بر سارکوپلاسم، رشته‌های ظریف‌تری به نام تارچه وجود دارد. در این تارچه‌ها رشته‌های بسیار ظریف‌تر دیگری نیز به نام اکتین<sup>۵</sup> و میوزین<sup>۶</sup>، که از جنس پروتئین‌اند، دیده می‌شود. در اثر حرکت همین رشته‌های نازک و ظریف است که انقباض عضله اتفاق می‌افتد و در نتیجه حرکت رخ می‌دهد (شکل ۱-۴).

عضلات اندام‌هایی انقباضی هستند که موجب حرکات مختلف در بدن می‌شوند. عضلات را می‌توانیم به سه دسته‌ی کلی تقسیم کنیم. دسته‌ی اول عضلات صاف‌اند که عضلات موجود در دیواره‌ی عروق و دستگاه گوارش‌اند و عضلات دستگاه ادراری و مجاری تنفس را نیز شامل می‌شوند. دوم عضله‌ی قلب است که ساختمان قلب را می‌سازد و دسته‌ی سوم نیز عضلات اسکلتی‌اند که روی استخوان‌ها کشیده شده‌اند و عامل حرکت و جابه‌جایی در اسکلت می‌شوند. عضلات صاف و نیز عضله‌ی قلب از نوع غیرارادی و عضلات اسکلتی، که بیش‌ترین توده را در بدن به خود اختصاص می‌دهند، از نوع ارادی‌اند.

### ساختمان عضله

هر عضله یک بخش قابل انقباض دارد که موجب کوتاه‌شدن عضله، به هنگام لزوم، می‌شود. کوتاه‌شدن عضلات،

۱- Muscles

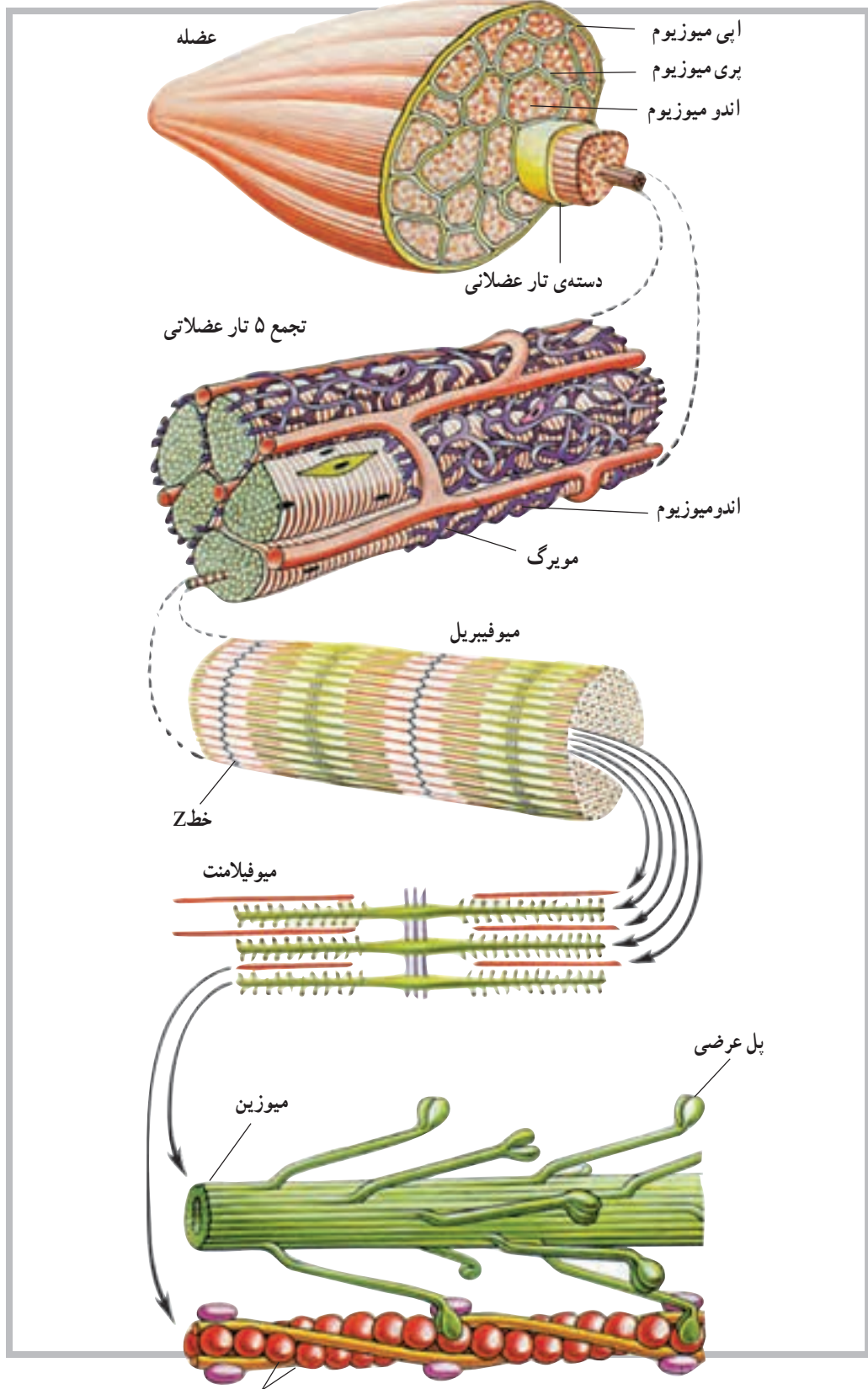
۲- Fiber

۳- Sarcolemma

۴- Sarcoplasm

۵- Actin

۶- Myosin



شکل ۱-۴ ساختمان میکروسکوپی عضله  
اکتین

## بررسی عضلات اسکلتی

در این قسمت با نام اغلب عضلات بخش‌های مختلف بدن، به‌ویژه عضلاتی که اطلاع از ساختمان و محل آن‌ها برای ما اهمیت بیش‌تری دارد، آشنا خواهیم شد.

**عضلات سر و صورت:** عضلات سر و صورت، با توجه به این که استخوان‌های این ناحیه (به‌استثنای یک استخوان فک پایین) ثابت‌اند اغلب سطحی هستند؛ به همین سبب در حالات مختلف هیجانی، هم چون گریه و خنده، باعث تغییر ظاهری چهره می‌شوند. عضلات پس‌سری، پیشانی، حلقوی لب‌ها، حلقوی

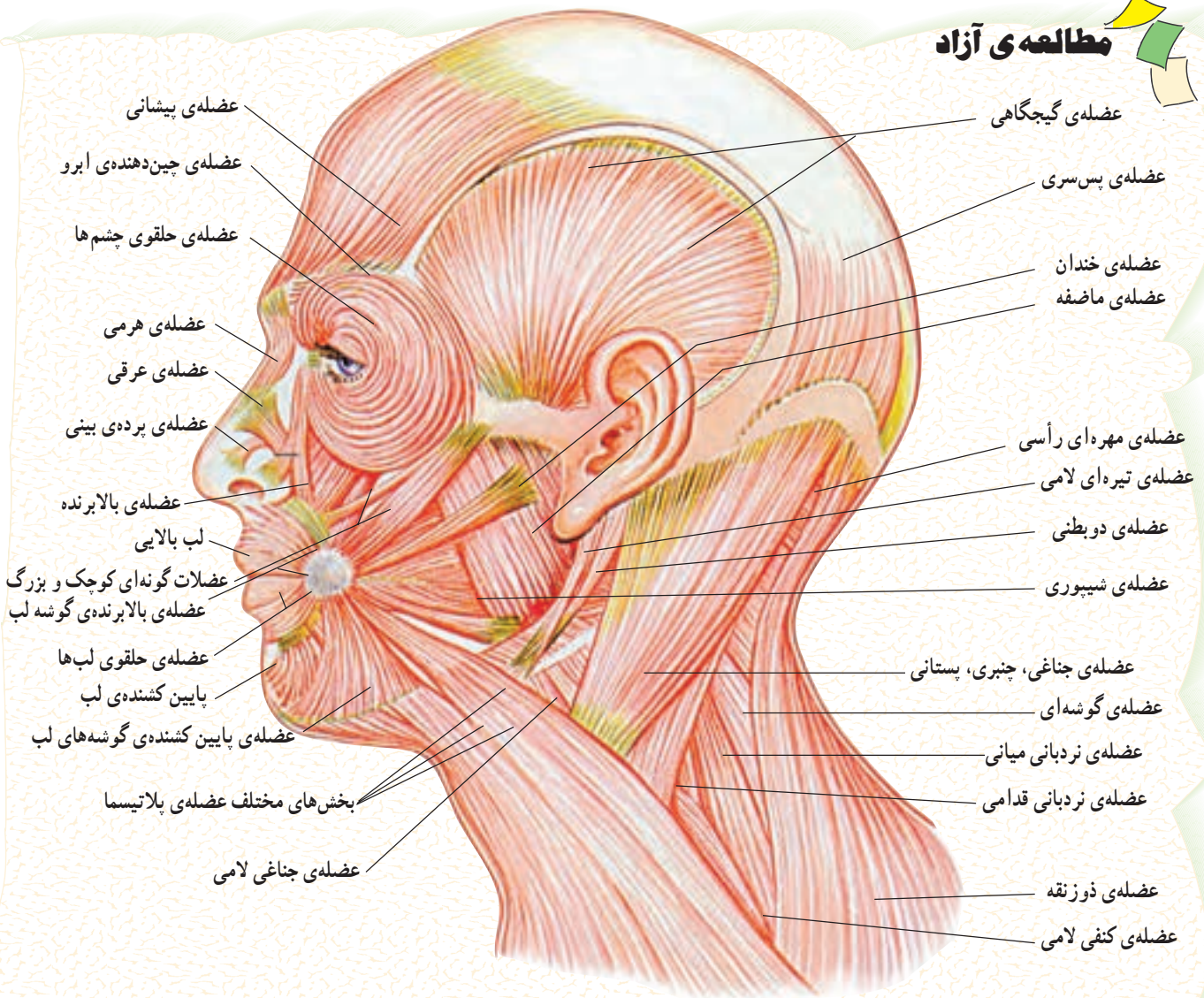
چشم‌ها، کره‌ی چشم‌ها، رجلي<sup>۱</sup> خارجی و داخلی، شیپوری و گونه‌ای، از عضلات این ناحیه از بدن هستند.

عضلات ماضفه و گیجگاهی نیز دو عضله‌ی مؤثر روی فک پایین‌اند.

**عضله‌ی گیجگاهی<sup>۲</sup>:** عضله‌ای است بادبزی شکل که از روی سطح جانبی مجسمه شروع شده و به بالای فک پایین می‌چسبد.

**عضله‌ی ماضفه<sup>۳</sup>:** این عضله از «گونه» شروع می‌شود و به بخش جانبی - تحتانی استخوان فک پایین متصل می‌شود (شکل ۲-۴).

## مطالعه‌ی آزاد

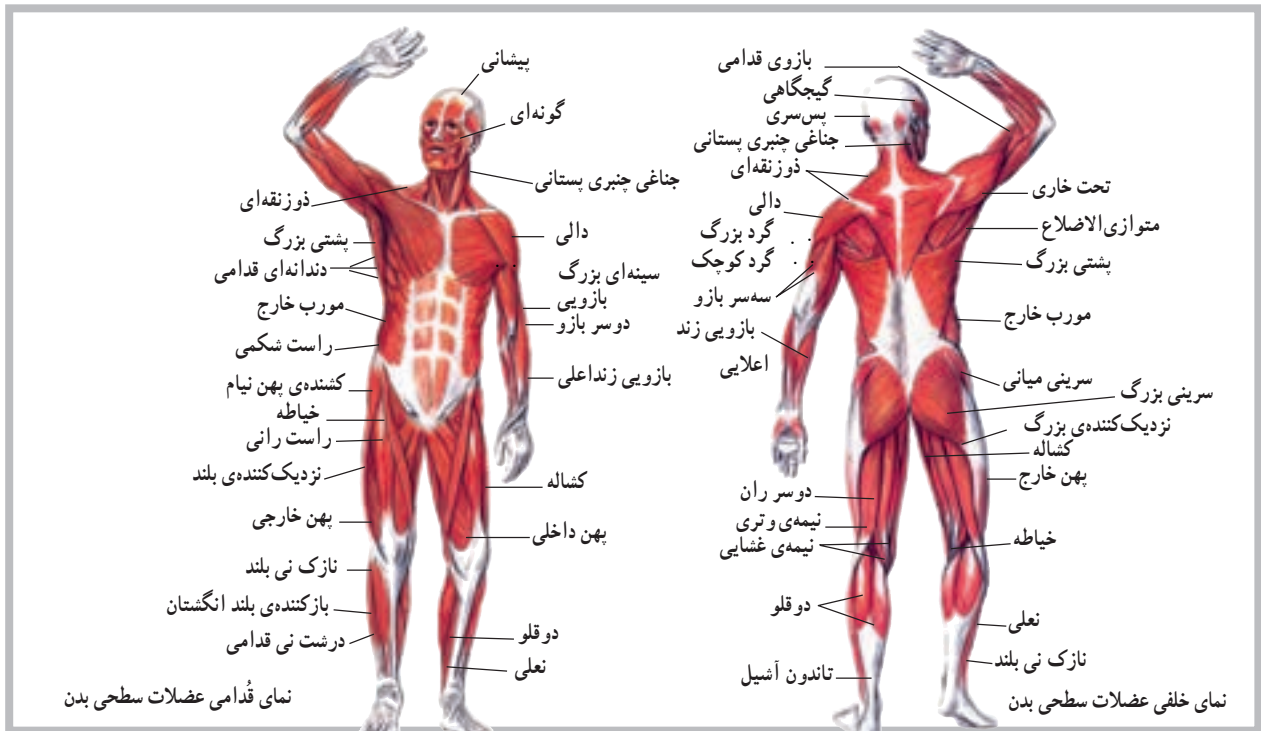


شکل ۲-۴ عضلات سر و صورت



است. این عضلات از یک طرف استخوان لامی را به فک پایین و از طرف دیگر به تنه مربوط می‌کنند. بالاخره عضلات لایه‌ی عمقی گردن شامل عضلاتی است که از روی ستون فقرات روی دنده‌ها کشیده می‌شوند (عضلات نردبانی<sup>۲</sup>) و یا عضلاتی که روی ستون فقرات، در همین ناحیه قرار دارند (عضلات رأسی<sup>۳</sup> و طویل گردنی<sup>۴</sup>، شکل ۳-۴).

**عضلات ناحیه‌ی گردن:** برای مطالعه‌ی عضلات گردن، لازم است آن‌ها را به چند گروه تقسیم کنیم؛ سطحی، میانی و عمقی. عضلات سطحی، بلافاصله زیر پوست قرار دارند (عضله‌ی جناغی چنبری پستانی<sup>۱</sup>، و عضله‌ی پوستی<sup>۲</sup> گردن)، عضلات میانی زیر عضلات سطحی قرار گرفته و عامل اصلی نگهداری استخوان لامی در جای خود



شکل ۳-۴

بازو می‌چسبند.

**عضله‌ی متوازی الاضلاع<sup>۱</sup>:** این عضله از روی ستون فقرات روی استخوان کتف کشیده می‌شود و به آن می‌چسبند.

**عضله‌ی پشتی دراز<sup>۲</sup>:** عضله‌ی پشتی دراز شامل دو عضله است که در دو طرف ستون فقرات قرار دارند؛ یعنی از استخوان پس سری تا استخوان خاجی کشیده شده‌اند. هر یک از این دو عضله از بخش‌های مختلف تشکیل می‌شوند. نام دیگر عضله‌ی پشتی دراز، راست‌کننده‌ی<sup>۱</sup> ستون فقرات است که نشان‌دهنده‌ی اصلی‌ترین عملی است که این عضله انجام می‌دهد.

**عضله‌ی مربع کمری<sup>۱۱</sup>:** این عضله، همان‌طور که از نامش پیداست، در ناحیه‌ی کمر قرار دارد. عضله‌ی مربع کمری روی ستون فقرات، لگن خاصره و دنده‌ی دوازدهم می‌چسبند (شکل ۴-۴).

### عضلات تنه

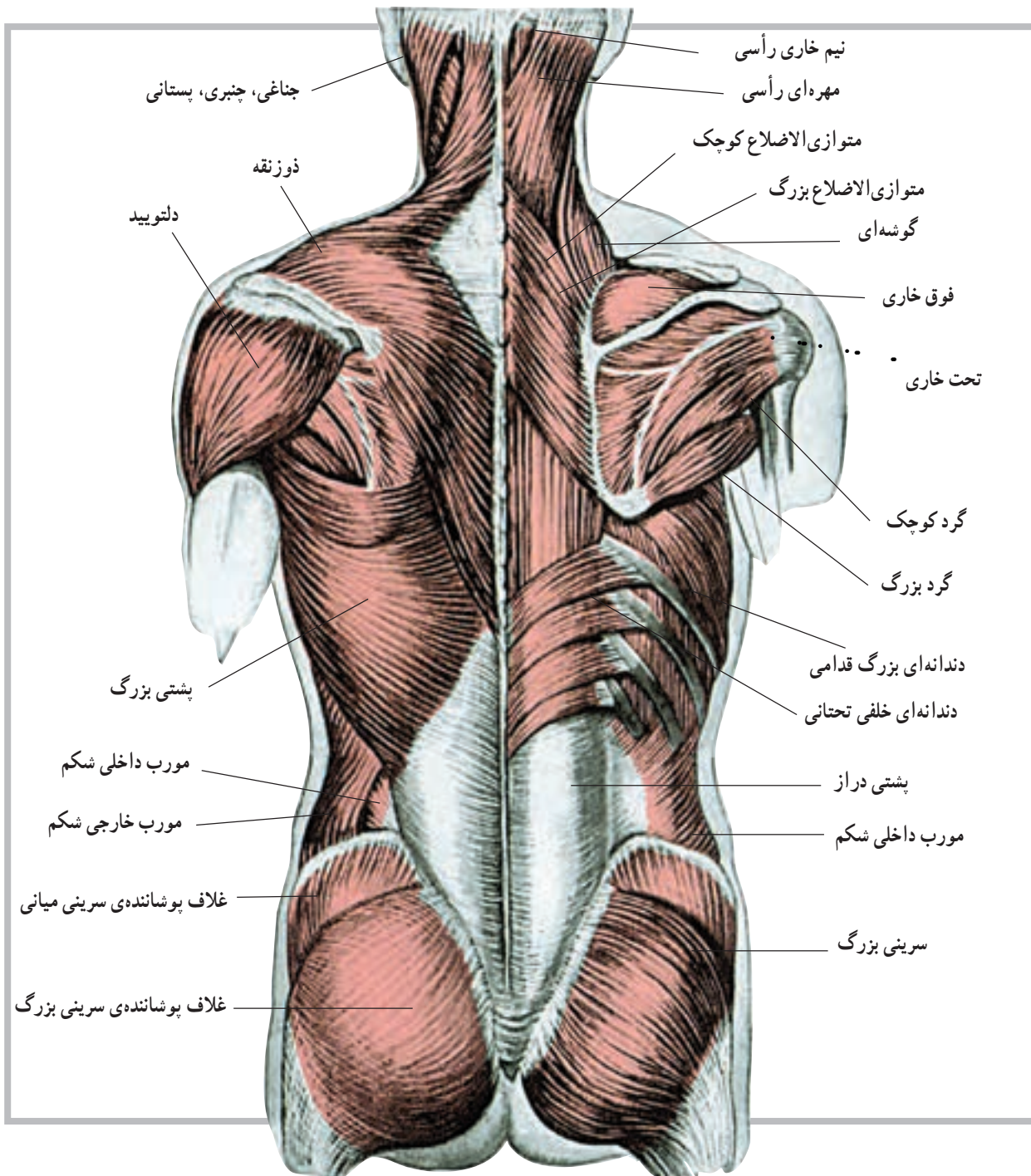
عضلات این ناحیه از بدن شامل عضلات پشت، عضلات ناحیه‌ی سینه و عضلات ناحیه‌ی شکم است. در زیر به بررسی بعضی از این عضلات می‌پردازیم.

### عضلات پشت

**عضله‌ی ذوزنقه‌ای<sup>۲</sup>:** این عضله در پشت قرار دارد و سطح وسیعی را می‌پوشاند، به طوری که از استخوان پس سری به پایین کشیده می‌شود و روی مهره‌های هفتم گردن و نیز اول تا دوازدهم پشتی می‌چسبند.

**عضله‌ی پشتی بزرگ<sup>۳</sup>:** عضله‌ی پشتی بزرگ نیز سطح وسیعی از پشت را می‌پوشاند؛ این عضله از ناحیه‌ی پشت و کمر شروع می‌شود. از فضای زیر بغل می‌گذرد و روی استخوان

۱- Sterno - Mostoid      ۲- Platysma      ۳- Scaleni      ۴- Capitis      ۵- Longus Colli      ۶- Trapezius  
۷- Latissimusdorsi      ۸- Rhomboi      ۹- Sarcospinalis      ۱۰- Erector spinae      ۱۱- Quadratus Lumarum      ۳۲



شکل ۴-۴ عضلات پشت: عضلات سطحی در سمت چپ و عضلات عمقی در سمت راست

عضله‌ی دندانده‌ای بزرگ<sup>۲</sup>: این عضله از دنده‌ها شروع

می‌شود و به استخوان کتف می‌چسبد (شکل ۵-۴).

عضلات سطح قدامی تنه

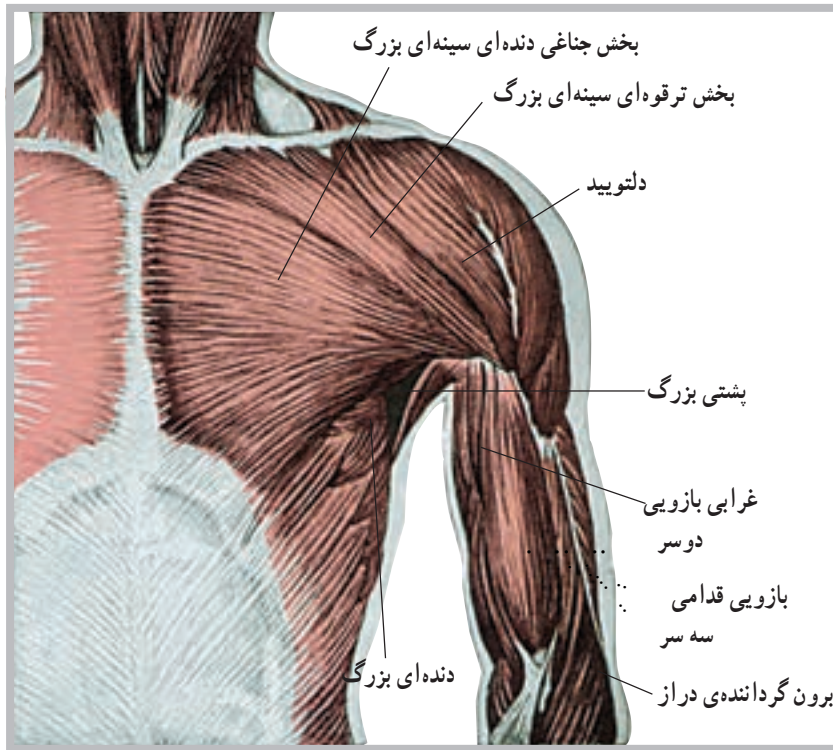
عضله‌ی سینه‌ای بزرگ<sup>۱</sup>: این عضله در ناحیه‌ی سینه قرار

دارد و از روی ترقوه و جناغ سینه شروع و به استخوان بازو متصل

می‌شود.

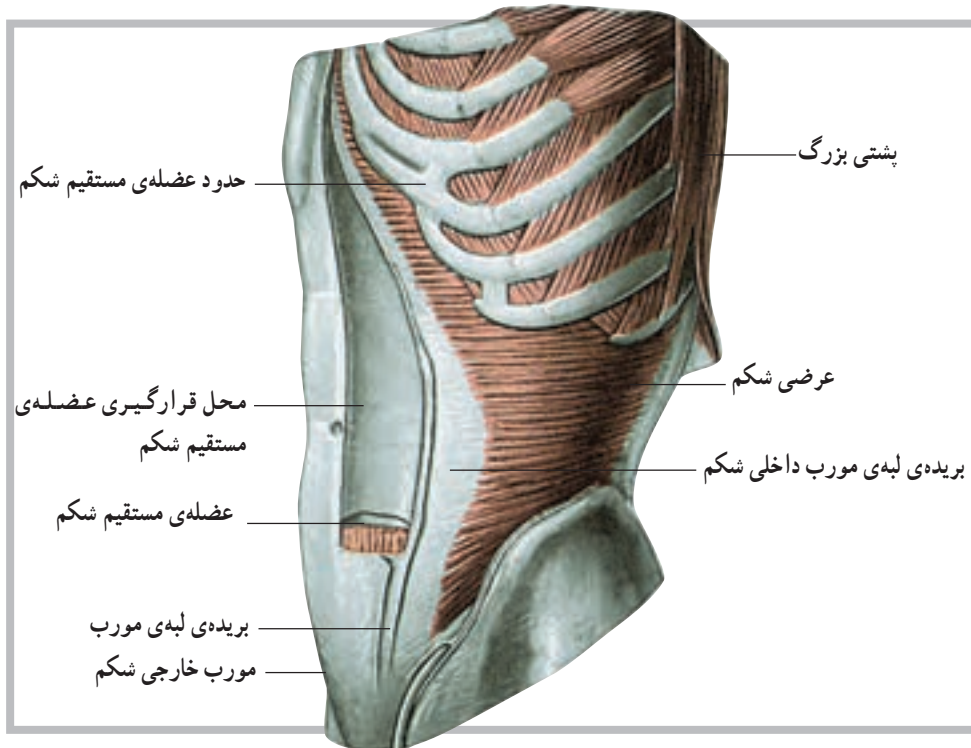
۱- Pectoralis major

۲- Serratus anterior



شکل ۵-۴ عضلات سینه و بخش جلوی بازو

عضلات ناحیه‌ی شکم: در این ناحیه از بدن عضلاتی قرار گرفته‌اند. عضلات این ناحیه، شامل مورب داخلی<sup>۱</sup>، مورب خارجی<sup>۲</sup>، عرضی شکم<sup>۳</sup> و راست شکم<sup>۴</sup> است (شکل ۶-۴).



شکل ۶-۴ عضلات ناحیه شکم

۱- Internal oblique

۲- External oblique

۳- Transversus abdominis

۴- Rectus abdominis

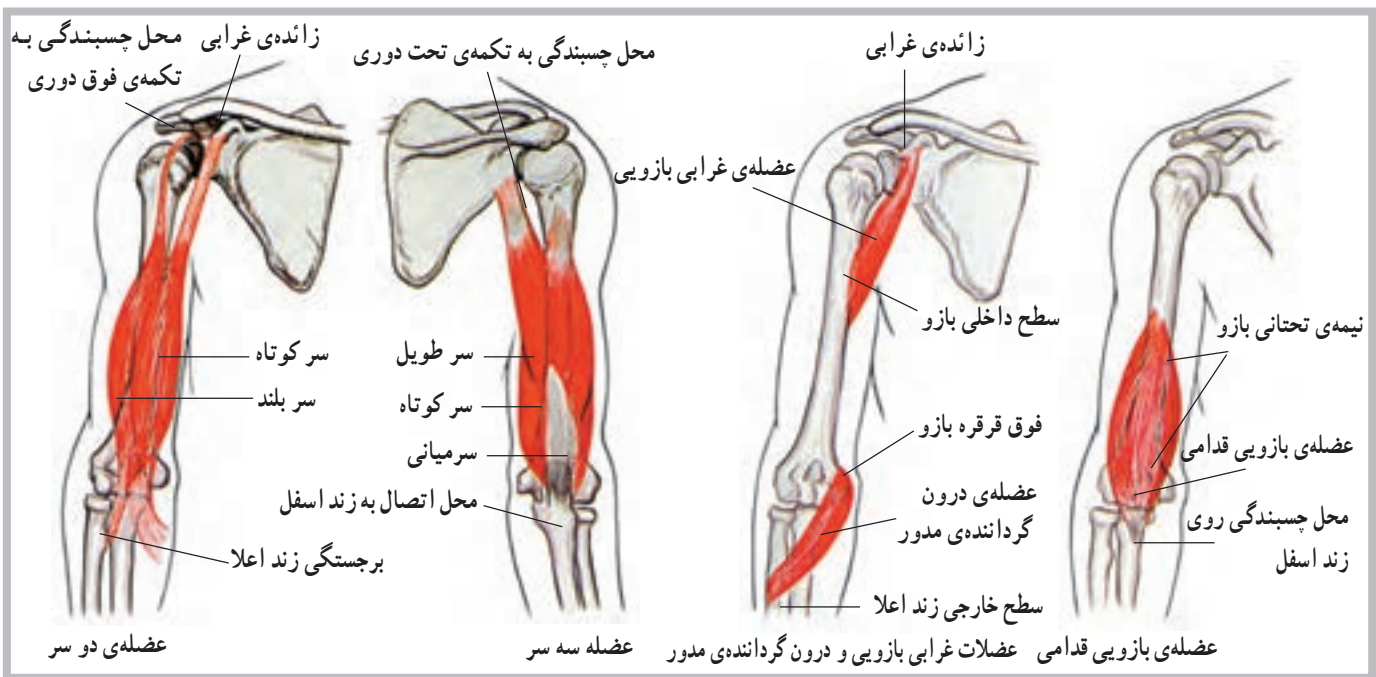


از روی استخوان بازو شروع می‌شود و به روی استخوان زندزیرین می‌چسبند.

**عضله سه سر بازو<sup>۴</sup>:** عضله سه سر بازو در پشت استخوان بازو واقع شده و عضله‌ای سطحی و قابل لمس است. این عضله در انتهای فوقانی دارای سه محل چسبندگی روی کتف و بازو است. در انتهای تحتانی خود به استخوان زند زیرین متصل می‌شود.

**عضله بازویی زندزیرین<sup>۵</sup>:** این عضله از انتهای تحتانی سطح خارجی استخوان بازو شروع و به انتهای تحتانی زندزیرین متصل می‌شود. در حقیقت محل این عضله سطح جانبی ساعد است. **عضله درون گرداننده مدور<sup>۶</sup>:** این عضله از انتهای تحتانی داخلی بازو شروع و به طور مایل به طرف پایین کشیده می‌شود و روی استخوان زندزیرین می‌چسبند (شکل ۷-۴).

**عضلات اندام فوقانی:** عضلات اندام فوقانی شامل عضلات ناحیه شانه، ناحیه بازو، ناحیه ساعد و ناحیه دست‌اند. در این قسمت با بعضی از این عضلات آشنا می‌شوید. **عضله دلتوئید<sup>۱</sup>:** این عضله در ناحیه شانه قرار دارد و از روی مفصل شانه به روی بازو کشیده می‌شود. عضله دلتوئید از سه بخش تشکیل شده است، قدامی، میانی و خلفی. **عضله دوسر بازو<sup>۲</sup>:** عضله دوسر بازو در جلوی استخوان بازو واقع شده و عضله‌ای سطحی است. این عضله از روی استخوان کتف شروع می‌شود، از روی بازو می‌گذرد و به استخوان زندزیرین متصل می‌شود. گفتنی است که این عضله با دو تاندون ثابت به استخوان کتف متصل است. **عضله بازویی قدامی<sup>۳</sup>:** عضله بازویی قدامی زیر عضله دوسر بازو واقع شده و با آن همکاری دارد. این عضله



شکل ۷-۴ عضلات سه سر، دو سر، بازویی قدامی و درون گرداننده مدور

بازویی زند زیرین (بدون گرداننده دراز) قرار گرفته است. محل چسبندگی آن روی استخوان بازو در انتهای تحتانی است. این عضله روی استخوان زندزیرین می‌چسبند. سپس تارهای آن به استخوان زند زیرین می‌پیوندند.

عضلات فوق، همه برای ایجاد حرکات مختلف در مفاصل

**عضله درون گرداننده مربع<sup>۷</sup>:** این عضله در انتهای تحتانی ساعد قرار گرفته است. تارهای این عضله به صورت مایل است و از روی استخوان زندزیرین به روی استخوان زندزیرین کشیده می‌شود.

**عضله برون گرداننده کوتاه<sup>۸</sup>:** این عضله زیر عضله

۱ - Deltoid

۲ - Biceps

۳ - Brachialis

۴ - Triceps

۵ - Brachio radialis

۶ - Pronator teres

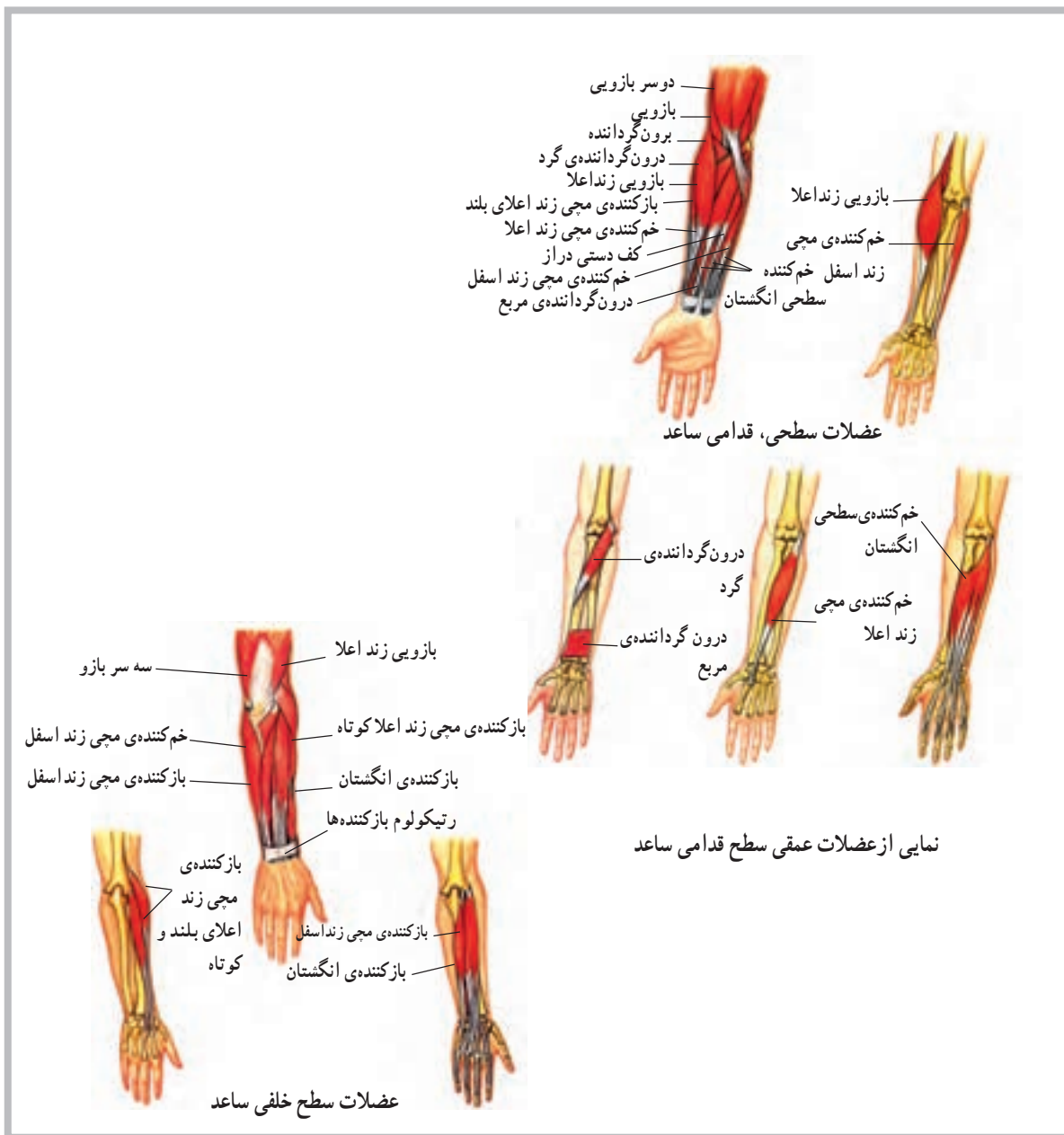
۷ - Pronator quadratus

۸ - Supinator



شانه، آرنج و ساعد به کار گرفته می‌شوند. علاوه بر این عضلات، در اندام فوقانی تعداد بیست و پنج عضله وجود دارد که حرکات مچ دست، کف دست و انگشتان دست را تأمین می‌کنند. هشت عضله از این عضلات از روی انتهای تحتانی استخوان بازو شروع می‌شوند. هشت عضله‌ی فوق روی

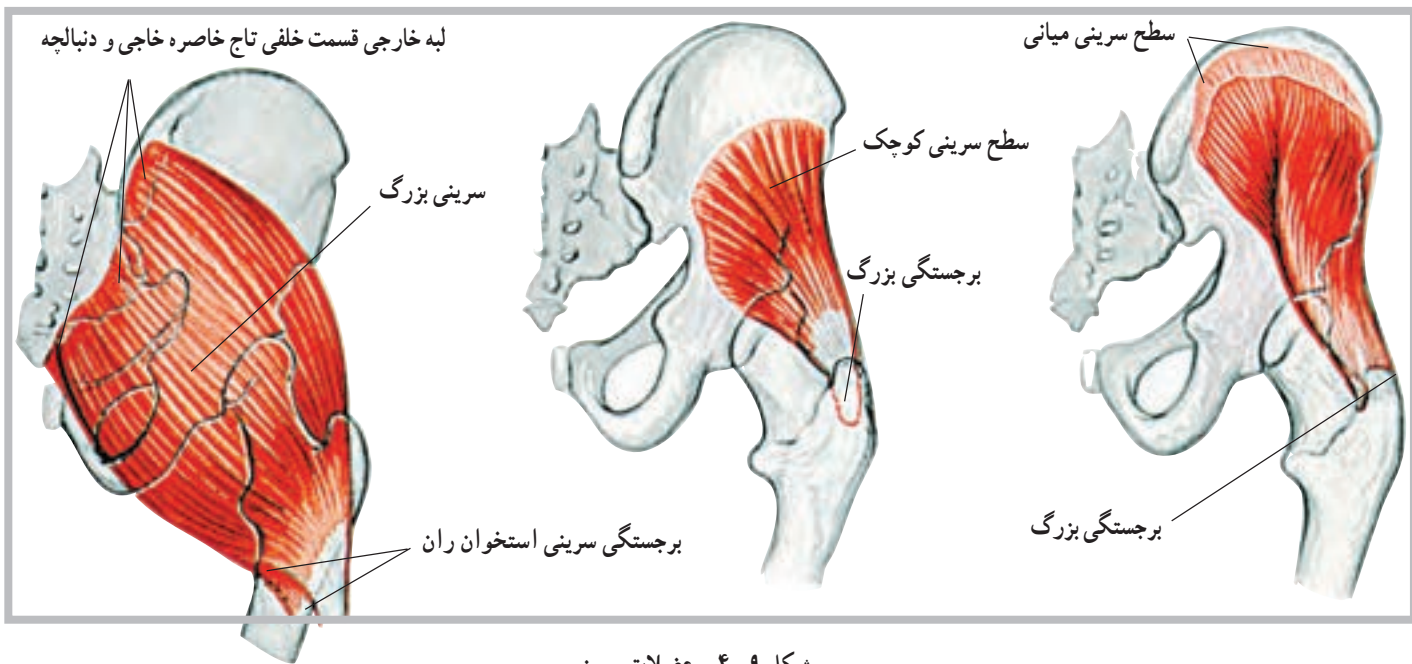
حرکات مچ دست و انگشتان مؤثرند. هفت عضله‌ی دیگر نیز از روی استخوان‌های ساعد شروع می‌شوند، به انگشتان می‌چسبند و عامل ایجاد حرکت آن‌ها می‌شوند. ده عضله نیز در ناحیه‌ی دست قرار دارند که عامل حرکت در این ناحیه‌اند (شکل ۸-۴).



شکل ۸-۴ عضلات ساعد

بافت چربی روی آن کفل<sup>۲</sup> را به وجود می‌آورند.  
**عضله‌ی سرینی میانی<sup>۳</sup>**: این عضله از روی سطح خارجی استخوان بی‌نام شروع می‌شود و روی بخش فوقانی استخوان ران می‌چسبد.  
**عضله‌ی سرینی کوچک<sup>۴</sup>**: این عضله‌ی زیر عضله‌ی سرینی میانی قرار دارد. عضله‌ی سرینی کوچک نیز از روی سطح خارجی استخوان بی‌نام شروع و به بخش فوقانی استخوان ران متصل می‌شود؛ مانند عضله‌ی سرینی میانی (شکل ۹-۴).

**عضلات اندام تحتانی**: عضلات اندام تحتانی شامل عضلات ناحیه‌ی لگن خاصره، ران، ساق پا و عضلات پا می‌باشد. که در این قسمت به بررسی بعضی از این عضلات می‌پردازیم.  
**عضله‌ی سرینی بزرگ<sup>۱</sup>**: این عضله یکی از عضلات حجیم ناحیه‌ی لگن خاصره است که در پشت لگن خاصره قرار می‌گیرد و از روی استخوان‌های بی‌نام، خاجی و دنبالچه شروع و تا روی ران کشیده می‌شود. عضله‌ی سرینی بزرگ و توده‌ی



شکل ۹-۴- عضلات سرینی

عضله‌ی پهن داخلی نیز داخلی تر از عضله‌ی پهن میانی است و بخشی از سطح داخلی ران را نیز می‌پوشاند. این سه بخش از عضله‌ی چهار سر دقیقاً سطح جلوی ران و تاحدودی نیز سطوح داخلی و خارجی ران را می‌پوشاند.  
 عضله‌ی راست رانی آخرین بخش از عضله‌ی چهار سر است که روی سه عضله‌ی فوق قرار می‌گیرد. این عضله طویل تر از سه عضله‌ی دیگر است و از روی لگن خاصره شروع می‌شود. همان طور که ذکر شد این چهار عضله با یک تاندون روی کشکک متصل می‌شوند (شکل ۱۰-۴).

**عضله‌ی چهار سر ران<sup>۵</sup>**: عضله‌ای است بزرگ که سطح جلویی و جانبی استخوان ران را می‌پوشاند و از چهار عضله‌ی مشخص و بزرگ تشکیل شده است که با یک تاندون بسیار قوی روی کشکک زانو و در نهایت روی انتهای فوقانی استخوان درشت نی می‌چسبد. این عضلات عبارت‌اند از: پهن جانبی<sup>۶</sup>، پهن میانی<sup>۷</sup>، پهن داخلی<sup>۸</sup> و راست رانی<sup>۹</sup>.  
 عضله‌ی پهن جانبی، عضله‌ای است حجیم و قوی که سطح جانبی استخوان ران را می‌پوشاند. عضله‌ی پهن میانی نیز به ران متصل شده و در داخل عضله‌ی پهن جانبی قرار می‌گیرد.

۱- Gluteus maximus

۲- Buttock

۳- Gluteus medius

۴- Gluteus minimus

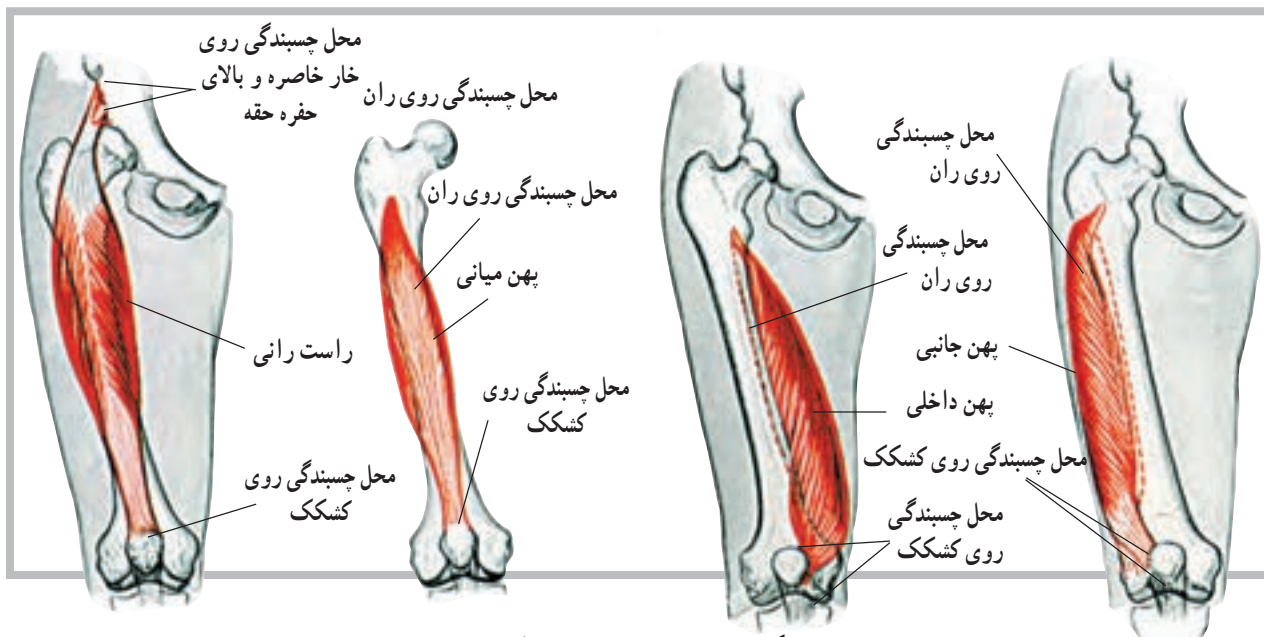
۵- Quadriceps femoris

۶- Vastus Lateralis

۷- Vastus intermedius

۸- Vastus medialis

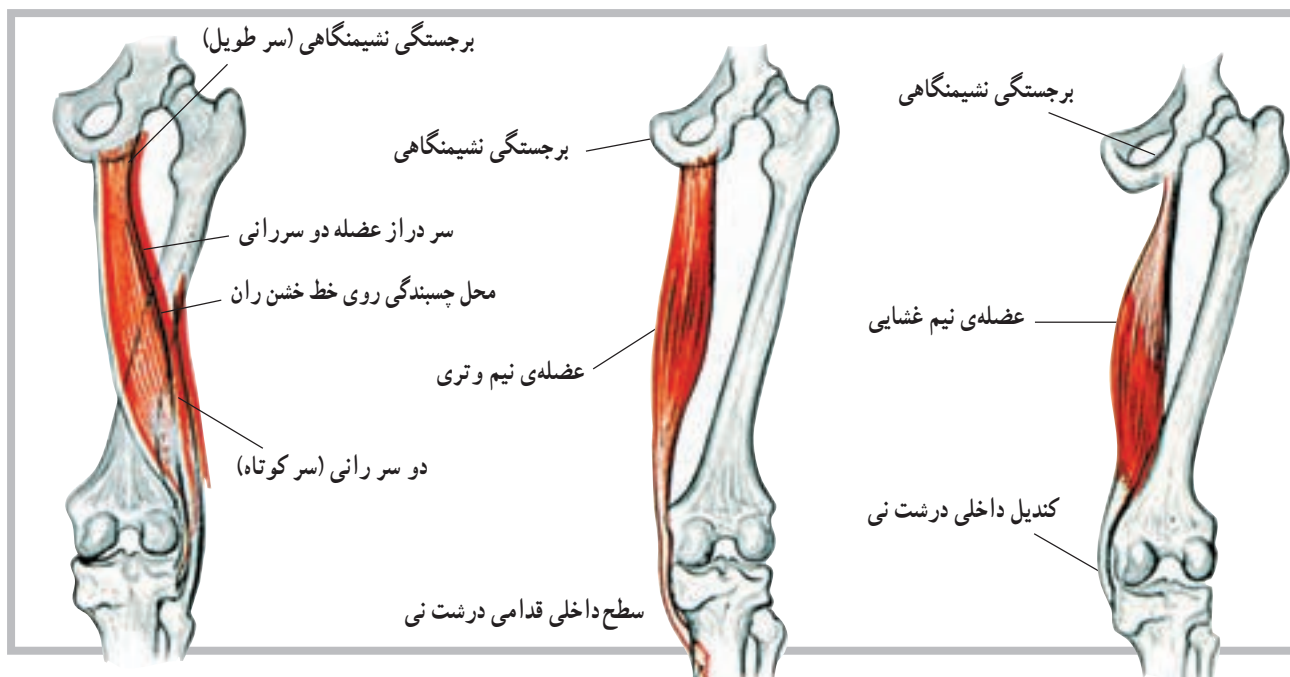
۹- Rectus femoris



شکل ۱۰-۴ عضلات چهار سر ران

یکی از این عضلات دو سر ران<sup>۲</sup> نام دارد که در خارج ران قرار می‌گیرد. این عضله دارای دو چسبندگی روی استخوان ران است و به همین دلیل دو سر خوانده می‌شوند. دو عضله‌ی دیگر که در طرف داخل قرار گرفته نیم‌غشایی<sup>۳</sup> و نیم‌وتری<sup>۴</sup> نام دارند، این دو عضله به موازات هم قرار دارند (شکل ۱۱-۴).

عضلات همسترینگ<sup>۱</sup>: در پشت استخوان ران نیز عضلاتی قرار دارند. تعداد این عضلات سه‌تاست و مجموعاً به عضلات همسترینگ موسوم می‌باشند. این سه عضله از بخش نشیمنگاهی استخوان بی‌نام شروع شده و هر سه عضله به طرف پایین کشیده می‌شوند و روی استخوان درشت‌نی می‌چسبند.



شکل ۱۱-۴ عضلات همسترینگ (خلفی ران)

۱ - Hamstring

۲ - Biceps femoris

۳ - Semimembranosus

۴ - Semiten dinosus

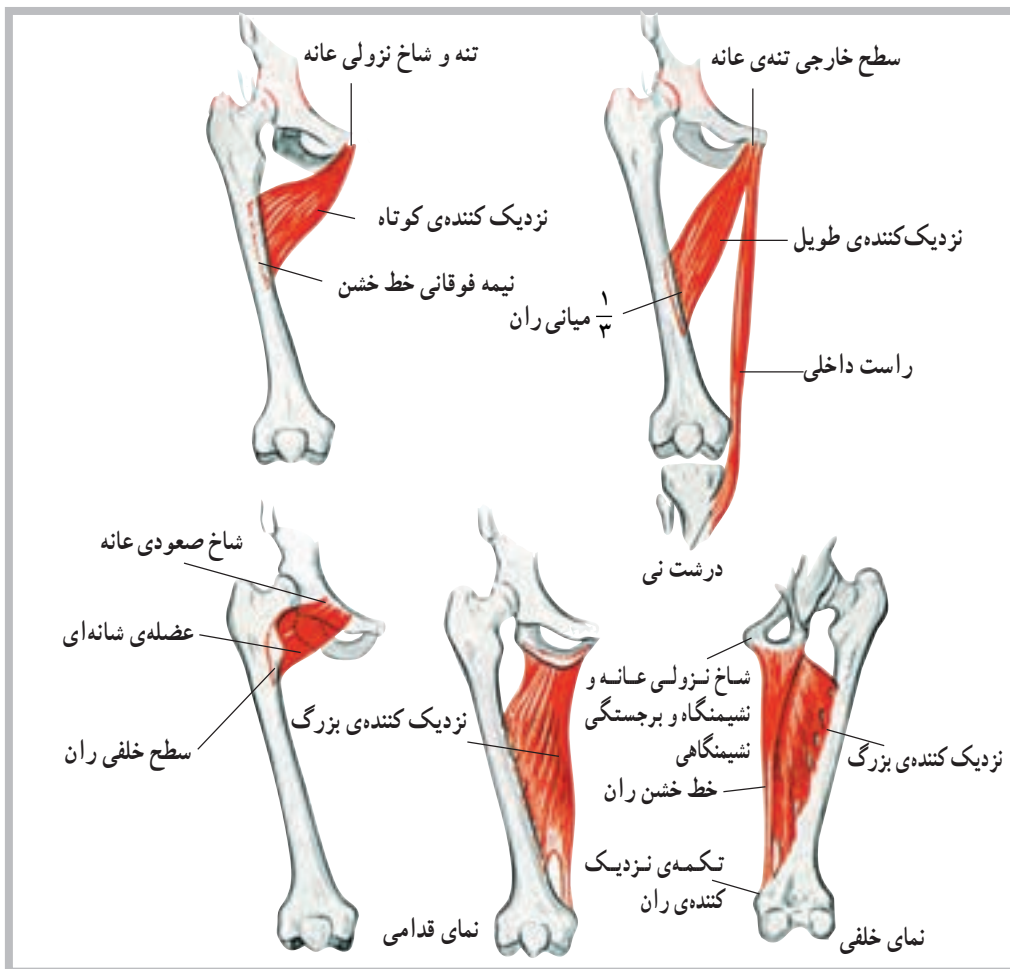
**عضلات نزدیک کننده (داخلی ران):** در بخش داخلی ران عضلاتی قرار دارند که در نزدیک کردن ران به خط میانی بدن نقش دارند و به همین علت به عضلات نزدیک کننده موسوم اند. این عضلات عبارت اند از: عضله‌ی نزدیک کننده‌ی بزرگ<sup>۱</sup>، عضله‌ی نزدیک کننده‌ی طویل<sup>۲</sup>، عضله‌ی نزدیک کننده‌ی کوتاه<sup>۳</sup>، عضله‌ی شانه‌ای<sup>۴</sup> و عضله‌ی راست داخلی<sup>۵</sup>.

**عضله‌ی نزدیک کننده‌ی بزرگ:** این عضله بزرگ‌ترین و قوی‌ترین عضله‌ی نزدیک کننده است. شکل ظاهری آن مثلثی است و از لگن خاصره روی ران کشیده می‌شود. محل چسبندگی آن ناحیه‌ای وسیع در روی استخوان ران است. **عضله‌ی نزدیک کننده‌ی طویل:** این عضله از لگن خاصره روی ران کشیده می‌شود و به آن متصل می‌گردد. محل

چسبندگی عضله، وسط استخوان ران است. **عضله‌ی نزدیک کننده‌ی کوتاه:** این عضله نیز از لگن خاصره روی ران کشیده می‌شود و به آن می‌چسبد. محل چسبندگی آن روی استخوان ران بالاتر از عضله‌ی نزدیک کننده‌ی طویل است و به همین علت کوتاه‌تر از عضله‌ی طویل است.

**عضله‌ی شانه‌ای:** این عضله نیز از لگن خاصره، روی ران می‌چسبد. محل چسبندگی آن انتهای فوقانی استخوان ران است. بنابراین، کوتاه‌ترین عضله‌ی نزدیک کننده به‌شمار می‌رود.

**عضله‌ی راست داخلی:** این عضله طویل‌ترین عضله‌ی نزدیک کننده‌ی ران به خط میانی بدن است. محل چسبندگی آن روی لگن خاصره است و در انتهای تحتانی نیز روی درشت‌نی می‌چسبد (شکل ۱۲-۴).



شکل ۱۲-۴ عضلات داخلی ران

۱- Adductor magnus

۲- Adductor longus

۳- Adductor brevis

۴- Pectineus

۵- Gluteus medius

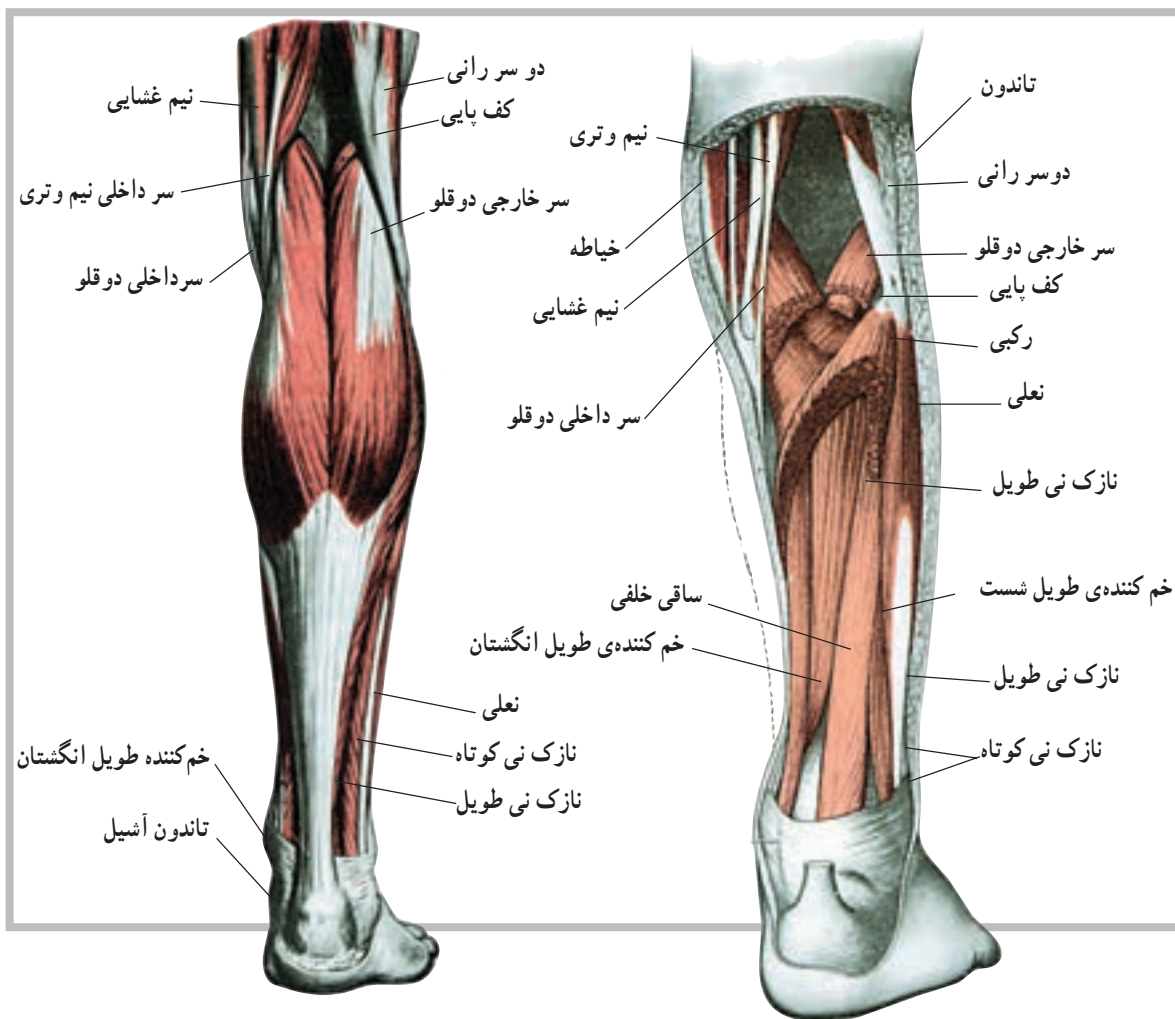


دو عضله‌ی دوقلو و نعلی شکل با یک تاندون مشترک به نام تاندون آشیل، که قوی‌ترین تاندون بدن است، روی استخوان پاشنه می‌چسبند.

در ساق پا علاوه بر عضلات فوق، عضلات دیگری مانند درشت‌نی قدامی<sup>۳</sup> و خلفی<sup>۴</sup>، نازک‌نی طویل<sup>۵</sup> و نازک‌نی کوتاه<sup>۶</sup> وجود دارند که برخی از آنها تا انگشتان پا نیز کشیده می‌شوند. عضلات پا نیز عضلاتی هستند که موجب حرکت انگشتان پا می‌شوند (شکل ۱۳-۴).

**عضله‌ی دوقلو<sup>۱</sup>:** عضله‌ی دوقلو از عضلات ساق پا که پشت ساق پا قرار دارد. عضله‌ای است با شکم حجیم که از انتهای تحتانی پشت استخوان ران تا استخوان پاشنه کشیده و روی آن متصل می‌شود.

**عضله‌ی نعلی<sup>۲</sup>:** این عضله نیز پشت ساق پا در زیر عضله‌ی دوقلو قرار دارد. محل چسبندگی آن در بالا و پشت زانو، روی استخوان درشت‌نی و نازک‌نی است. محل چسبندگی آن نیز در پایین روی استخوان پاشنه است. شایان ذکر است که



شکل ۱۳-۴ عضلات خلفی ساق پا

۱- Gastrocnemius

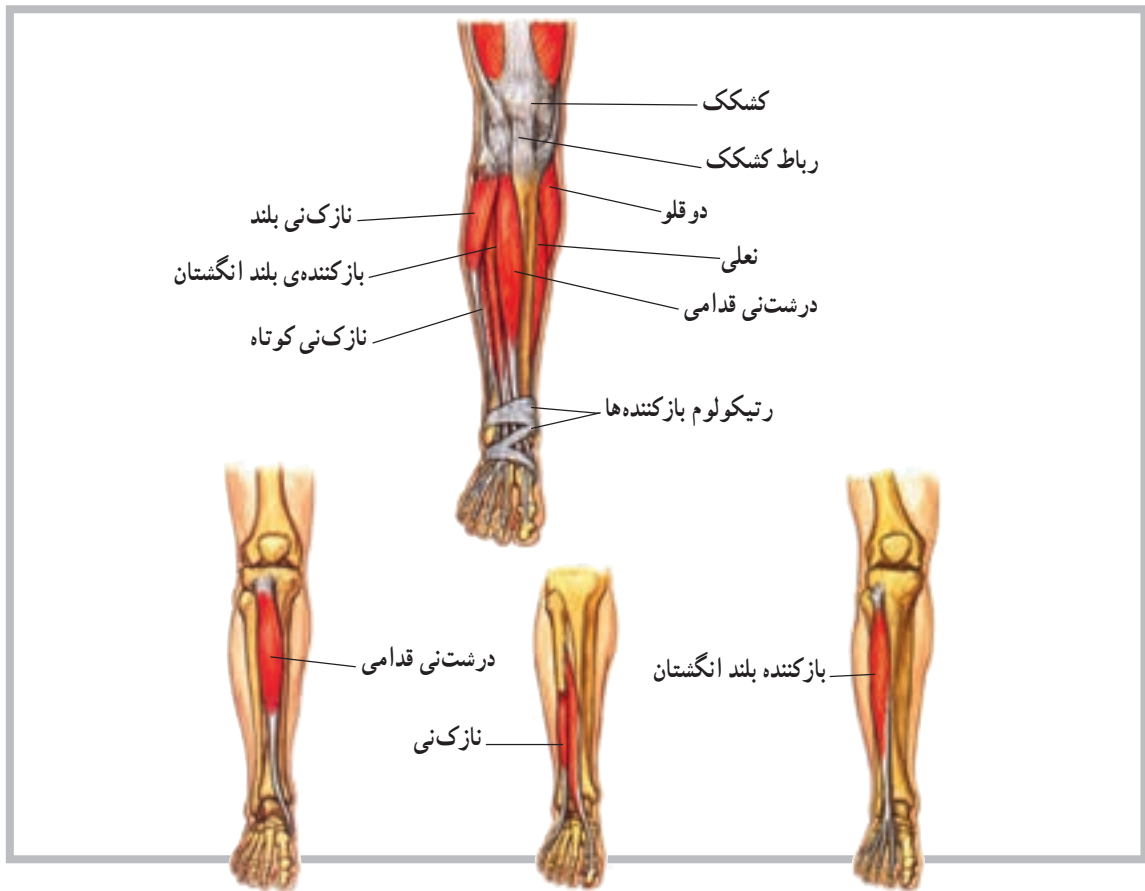
۴- Tibialis posterior

۲- Soleus

۵ - Peroneus longus

۳- Tibialis anterior

۶- Peroneus brevis



شکل ۱۴-۴ عضلات قدامی ساق پا

## خودآزمایی

- ۱- عضله را تعریف کنید.
- ۲- انواع عضلات بدن را نام ببرید.
- ۳- آیا تفاوتی بین سلول و تار عضلانی وجود دارد؟
- ۴- چند عضله را در ناحیه ی پشت تنه نام ببرید.
- ۵- چند عضله را در ناحیه ی ساق پا نام ببرید.
- ۶- تاندون مشترک دو عضله ی مهم ساق پا کدام است؟
- ۷- عضلات پشت ران (همسترینگ) را نام ببرید.
- ۸- چند عضله ی نزدیک کننده را نام ببرید.
- ۹- عضلات چهار سر ران را نام ببرید.
- ۱۰- چند عضله ی مهم در ناحیه ی بازو را نام ببرید.
- ۱۱- چند عضله ی مهم در ناحیه ی ساعد را نام ببرید.
- ۱۲- سیتوپلاسم در بافت عضلانی چه نامیده می شود؟
- ۱۳- چند عضله در ناحیه ی شکم را نام ببرید.

### مفاصل

هدف‌های رفتاری: دانش‌آموز در پایان این فصل باید بتواند:

- ۱- مفصل را تعریف کند؛
- ۲- اجزای درگیر در ساختمان مفصل را معرفی کند؛
- ۳- مفاصل را طبقه‌بندی کند؛
- ۴- مفاصل لیفی را تعریف کند؛
- ۵- مفاصل غضروفی را تعریف کند؛
- ۶- مفاصل سینوویال را تعریف کند؛
- ۷- انواع مفاصل سینوویال را نام ببرد.

### مفاصل<sup>۱</sup>

است که در هنگام یک حرکت، عمل هماهنگ شده عضلات درگیر، تنها حرکتی را که باید رخ دهد، تأمین می‌کنند.

#### ساختمان مفصل

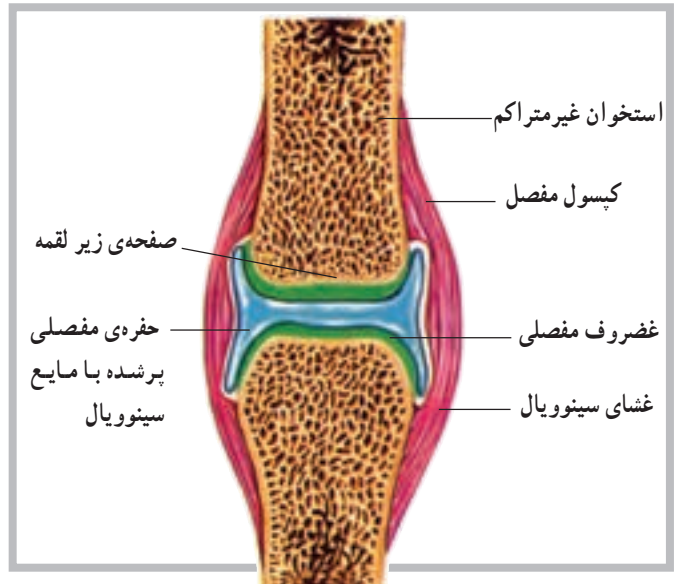
هر مفصل عموماً از اتصال دو یا چند استخوان توسط رباط شکل می‌گیرد. غیر از استخوان‌ها و رباط‌ها که در ساختمان مفصل سهیم‌اند، در برخی مفاصل مانند سینوویال اجزای دیگری نیز نقش دارند. شکل (۱-۵)، تصویری از ساختمان یک مفصل سینوویال است، که در نوع خود پیچیده‌ترین ساختار را دارد. غیر از ساختار مفصل که در تعیین دامنه‌ی حرکت یک مفصل نقش مهمی را داراست به عوامل دیگری مانند عضله، رباط و تاندون و حتی پوست می‌توان اشاره کرد.

شکی نیست که برای تسهیل حرکت اندام‌های بدن، لازم است قسمت‌های مختلف آن با یکدیگر ارتباط برقرار کنند. این ارتباط به وسیله‌ی مفصل‌های متحرک برقرار می‌شود. حرکت در یک مفصل نیز باید توسط نوع مفصل، رباط‌های متصل به آن و یا توسط عضلات اطراف آن مفصل محدود شود. ناگفته نماند که رباط‌ها، بندهایی از جنس بافت هم‌بند هستند که استخوان‌ها را به یکدیگر متصل می‌کنند. باید دانست که در برخی از مفاصل، مانند آن‌هایی که در بخش سر و صورت قرار دارند، حرکت ممکن نیست. در گروهی از آن‌ها حرکت در دامنه‌ی محدودی امکان‌پذیر است و در گروهی دیگر، برعکس، انجام حرکت در دامنه‌ای بسیار وسیع میسر می‌شود. برای مثال، ساختار مفصلی مانند مفصل ران یا مفصل شانه که دارای دامنه‌ی حرکتی بسیار وسیعی هستند طوری

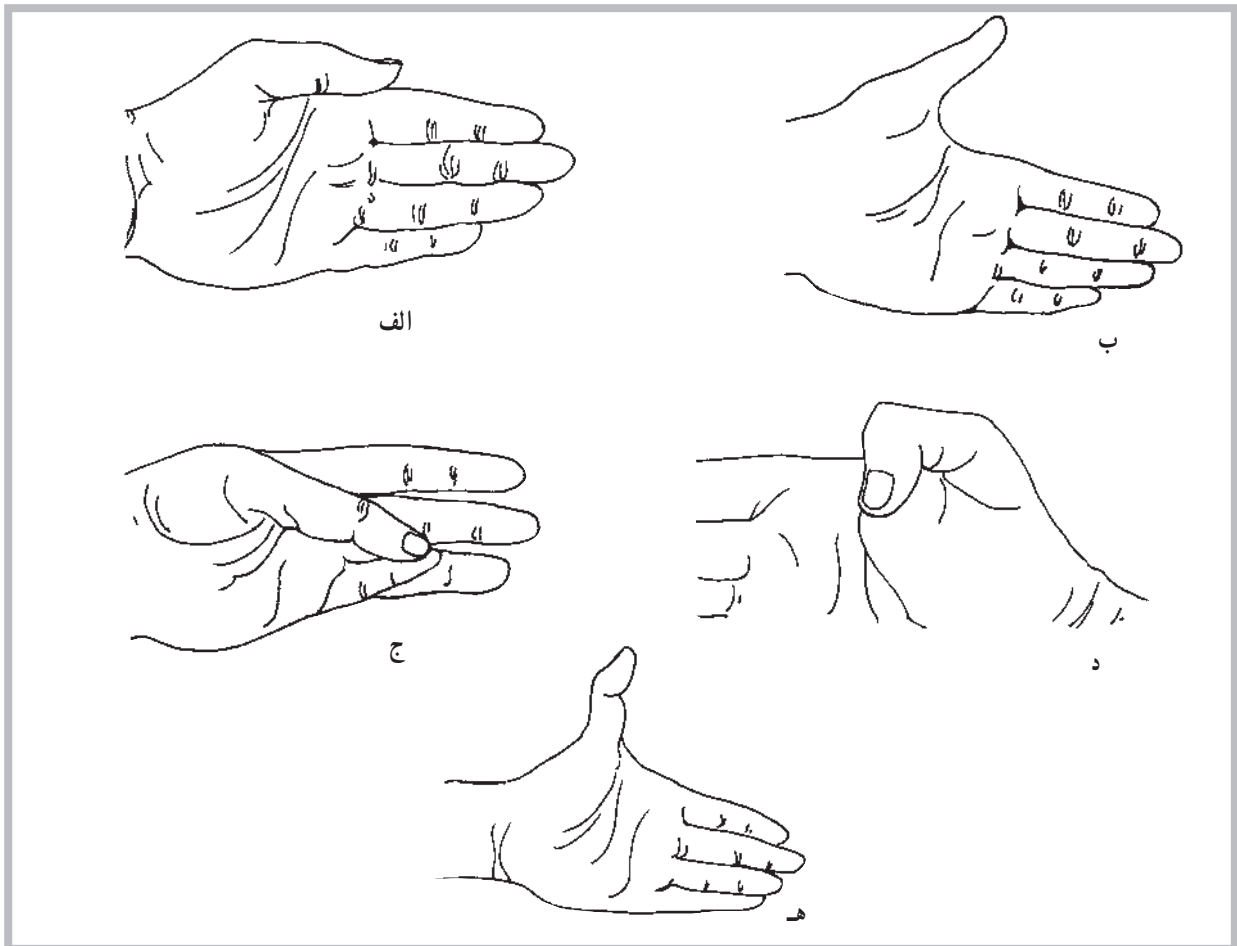


## انواع مفاصل

همان گونه که در پیش گفته شد محل اتصال بین دو یا چند استخوان، مفصل نامیده می شود. بسیاری از افراد فقط مفاصل متحرک را مفصل تلقی می کنند، در حالی که در بدن مفاصلی وجود دارد که فاقد هرگونه تحرک هستند. مانند مفاصل کاسه ی سر که اتصالات آن طوری قرار گرفته اند که تحت عنوان مفصل بندی<sup>۱</sup> استخوان های درگیر معرفی می شوند. چندین نمونه از حرکتی که ممکن است در یک مفصل انجام شود در شکل های (۵-۲) مشاهده می شود.



شکل ۵-۱ ساختار مفصل سینوویال



شکل ۵-۲ حرکات شست. الف - نزدیک کردن ب - دور کردن ج - تقابل د - خم کردن ه - باز کردن بیش از حد طبیعی

**ب - مفاصل نیمه متحرک (آمفیارتروز) یا مفاصل غضروفی:** در این نوع مفاصل استخوان‌ها توسط غضروف به هم متصل شده است. دو نوع از این مفاصل به شرح زیر است: **سین کندروس<sup>۵</sup>:** در این نوع مفصل غضروف وسیله‌ی اتصال دو استخوان به یکدیگر است که در استخوان‌های تکامل نیافته‌ی بلند بین دو قسمت اپی فیز و دیافیز استخوانی مشاهده می‌شود. این بخش مفصلی به نام صفحه اپی فیزیلی نیز نامیده می‌شود. **سیم فیز<sup>۶</sup>:** دومین نوع از مفاصل غضروفی است. در این نوع مفصل سطوح استخوانی مفصل توسط غضروف شفاف پوشیده شده است. ارتفاق عانه در محل اتصال دو استخوان عانه در بخش قدامی لگن نمونه خوبی از این نوع مفصل است.

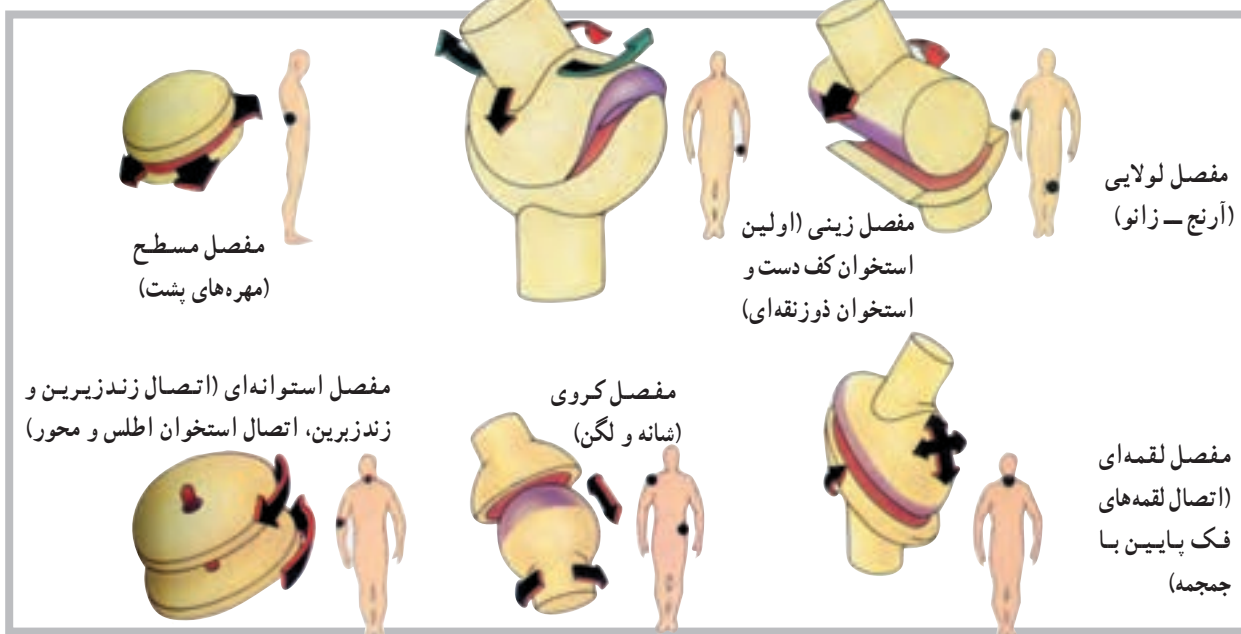
**ج - مفاصل متحرک (دیارتروز<sup>۷</sup>):** یا مفاصل سینوویال هیچ‌یک از مفاصل غیرمتحرک و حتی آن‌هایی که دارای انعطاف هستند، حفره‌ی مفصلی ندارند، اما مفاصل سینوویال<sup>۸</sup> دارای حفره‌ی مفصلی هستند. در مجموع می‌توان گفت که اکثر مفاصل بدن از نوع سینوویال هستند. در بدن شش نوع مفصل سینوویال به نام‌های لولایی، استوانه‌ای، لقمه‌ای، مسطح، زینی و کروی شناسایی شده است. در شکل زیر نمونه‌ای از هر یک از مفاصل ذکر شده مشاهده می‌شود (شکل ۳-۵).

**الف - مفاصل غیرمتحرک<sup>۱</sup> (سین آرتروز<sup>۲</sup>) یا مفاصل لیفی:** نمونه‌های بسیار بارز این گروه، مفاصل موجود در جمجمه، قفسه‌ی سینه و لگن هستند. در این گروه، می‌توان به حداقل سه نوع مفصل غیرمتحرک به شرح زیر اشاره کرد.

۱- در نوع اول که «سین دسموسیس» نامیده می‌شود، استخوان‌ها توسط الیاف بلند از بافت هم‌بند به هم متصل شده است. نظر به این که رباط این نوع مفاصل دارای انعطاف ناچیزی است، احتمال حرکت بسیار کم در این مفاصل وجود دارد. مفصل بین دوسر دور درشت‌نی و نازک‌نی نمونه‌ی خوبی از «سین دسموسیس» است.

۲- سوچر (درز)، این نوع مفاصل تنها بین استخوان‌های صاف جمجمه یافت می‌شود. درزها، بین استخوان‌های آهیانه، پیشانی، گیجگاهی و پس‌سر نمونه‌های بارزی از این مفاصل در بدن است.

۳- گامفوسیس<sup>۳</sup>، سومین نوع از مفاصل غیرمتحرک است. در این نوع مفصل برجستگی مخروطی شکل یک استخوان در فرورفتگی استخوان دیگر قرار دارد. محکم شدن ریشه‌ی دندان در فرورفتگی فک توسط رباط «پریودنتال» نمونه‌ی خوبی از مفصل گامفوسیس است.



شکل ۳-۵ انواع مفاصل، تنها مفاصل سینوویال دارای حفره و کپسول مفصلی است. برخی از این مفاصل مانند لولایی دارای حرکت در یک سطح آناتومیکی است، نوع دیگر مانند کروی دارای آزادی حرکت بیشتری است.

۱- Immovable Joints  
۵- Sychondrosis

۲- Synarthrosis - Fibrous Joint  
۶- Symphysis

۳- Gomphosis  
۷- Diarthroses

۴- Amphiarthrosis  
۸- Synovialjoints

مفاصل متحرک توسط کپسولی از بافت هم‌بند که نهایتاً به ضریع<sup>۱</sup> استخوان‌های مجاور منتهی می‌شود، احاطه شده است. این کپسول در داخل توسط سلول‌هایی که سینوویال ترشح می‌کنند پوشیده شده است. ادامه‌ی غشای کپسول در بعضی مواقع لایه‌های انگشت‌مانندی را که تا حدودی در داخل فضای مفصل پیش می‌رود، شکل می‌دهد. این لایه‌ها ویلی<sup>۲</sup> نامیده می‌شود. اجزای دیگر کپسول شامل رباط‌ها و بالشتک‌ها<sup>۳</sup> هستند.

سر استخوان‌های مفاصل متحرک معمولاً با غضروف شفاف پوشیده شده است؛ بدین معنی که فاقد هرگونه عصب و موی‌رگ خونی است و در این مورد پوشش غشایی ندارد. بنابراین دو غضروف بدون پوشش در مجاور هم، تنها توسط مایع روان‌کننده‌ی سینوویال از یکدیگر جدا شده‌اند. این مایع شباهت زیادی به سفیده‌ی تخم مرغ دارد (سینوویال یعنی مانند تخم مرغ) و از نظر مواد مخاطی بسیار غنی است و شرایط لغزندگی خاصی را در محیط مفصل فراهم می‌کند.

## خودآزمایی

- ۱- مفصل را تعریف کنید.
- ۲- مفاصل به چند دسته تقسیم می‌شوند؟
- ۳- مفاصل لیفی چه نوع مفاصلی هستند؟
- ۴- مفاصل غضروفی چه نوع مفاصلی هستند؟
- ۵- مفاصل سینوویال چه نوع مفاصلی هستند؟
- ۶- انواع مفاصل متحرک را نام ببرید.
- ۷- بین مفاصل متحرک، کدام یک بیش‌ترین تحرک را داراست؟
- ۸- رباط چیست؟

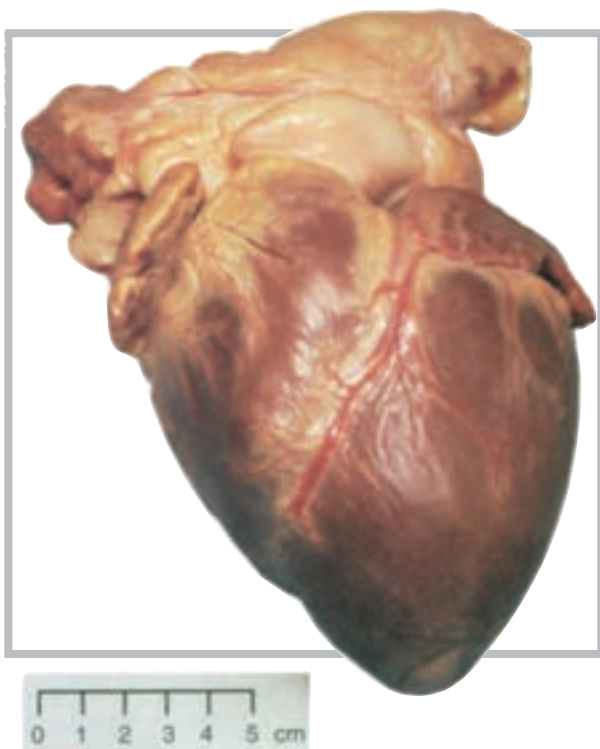
## دستگاه گردش خون (قلب و رگ‌ها)

هدف‌های رفتاری: دانش‌آموز در پایان این فصل باید بتواند:

- ۱- قلب را تعریف کند؛
- ۲- عضله‌ی قلب را تعریف کند؛
- ۳- حفره‌های قلب را تعریف کند؛
- ۴- دریچه‌های قلب را توضیح دهد؛
- ۵- عروق یا رگ‌های قلب را نام ببرد؛
- ۶- لایه‌های دیواره‌ی قلب را نام ببرد؛
- ۷- سیاهرگ را تعریف کند؛
- ۸- سرخرگ را تعریف کند؛
- ۹- ساختار دیواره‌ی رگ‌ها را معرفی کند؛
- ۱۰- برخی از رگ‌های اصلی را معرفی کند.

### ساختار قلب

قلب یک پمپ عضلانی مخروطی شکل است که در طرف چپ قفسه‌ی سینه، بین دو شش، روی دیافراگم قرار دارد. اندازه‌ی قلب هر کس با توجه به اندازه‌ی بدن او متفاوت است، اما به‌طور کلی یک قلب بالغ به‌طور متوسط دارای ۱۴ سانتی‌متر طول و ۹ سانتی‌متر عرض با وزنی در حدود ۳۰۰ گرم است (شکل ۱-۶).

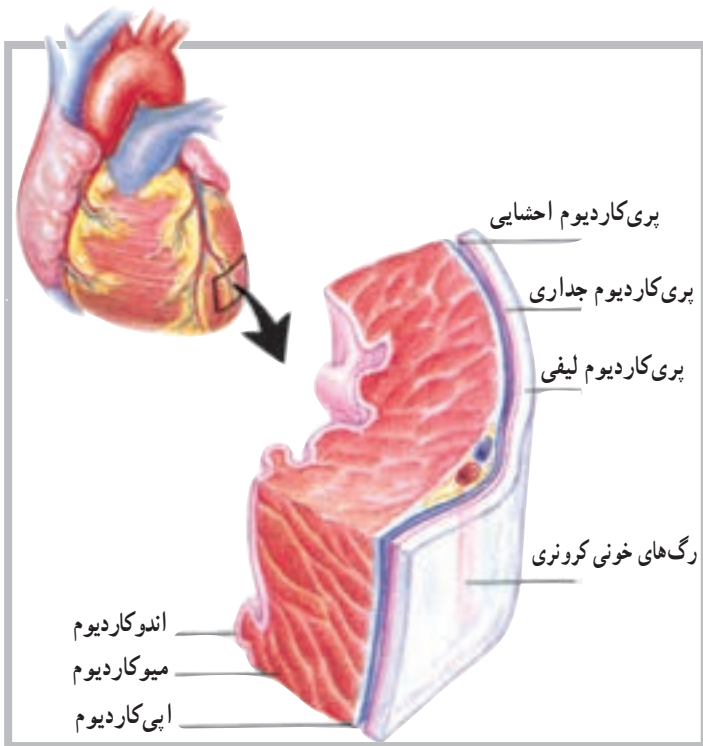


شکل ۱-۶ نمای قدامی قلب انسان

## دیواره‌ی قلب

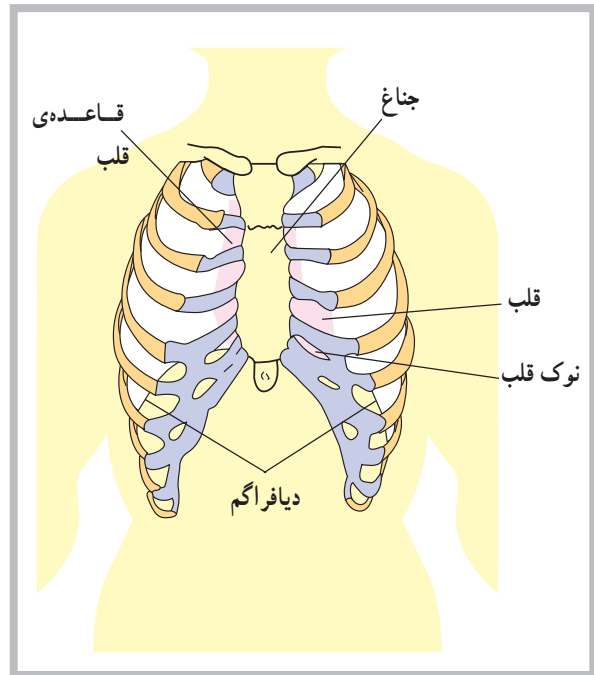
دیواره‌ی قلب از سه لایه‌ی مجزاً تشکیل شده است. لایه‌ی بیرونی اپی‌کاردیوم<sup>۱</sup> نام دارد که با پری‌کاردیوم احشایی مجاور است. این لایه متشکل از بافت هم‌بند است که توسط اپی‌دلیوم پوشیده شده و شامل موی‌رگ‌های خونی، موی‌رگ‌های لنف و تارهای عصبی است.

لایه‌ی میانی دیواره‌ی قلب یا میوکارد<sup>۲</sup>، لایه‌ی ضخیمی است متشکل از بافت عضله‌ی قلب که موجب خارج شدن خون از حفره‌های قلب می‌شود. لایه‌ی درونی یا اندوکاردیوم<sup>۳</sup> شامل اندودلیوم و بافت هم‌بند است که دارای تارهای کلاژنی بسیار است. این لایه هم‌چنین دارای رگ‌های خونی و مقداری تارهای ویژه‌ی عضله‌ی قلب است که تارهای پرکینج نامیده می‌شود. اندوکاردیوم پوشش درونی تمام حفره‌های قلب است (شکل ۶-۳).



شکل ۶-۳ دیواره‌ی قلب متشکل است از سه لایه، اندوکاردیوم، میوکاردیوم و اپی‌کاردیوم

قلب از نظر موقعیت آناتومیکی بین دو ریه قرار دارد و از سوی دیگر، از جلو و عقب، بین استخوان جناغ و ستون فقرات واقع شده است. نوک قلب<sup>۱</sup> یا انتهای آن به طرف پایین قفسه‌ی سینه، در حدود پنجمین دنده‌ی سمت چپ ستون مهره‌ها قرار دارد؛ به همین دلیل است که می‌توان فعالیت قلب را در حدود همین ناحیه از سینه به راحتی احساس کرد (شکل ۶-۲).



شکل ۶-۲ قلب در پشت جناغ قرار دارد، جایی که روی دیافراگم قرار می‌گیرد.

## پوشش‌های قلب

قلب در پوششی از بافت هم‌بند لیفی سفید رنگ قرار دارد. این پوشش پری‌کاردیوم<sup>۲</sup> (آب شامه) نام دارد و متشکل از سه لایه است. این سه لایه، به ترتیب از خارج به داخل، عبارت‌اند از: پری‌کاردیوم لیفی<sup>۳</sup> که به صورت کیسه‌ای قلب را دربر می‌گیرد. لایه‌ی داخلی این پوشش پری‌کاردیوم احشایی<sup>۴</sup> نام دارد که با بافت قلب در تماس است. لایه‌ی میانی که بین دو لایه‌ی قبلی قرار دارد پری‌کاردیوم جداری<sup>۵</sup> نامیده می‌شود.

۱- Apex of heart

۲- Pericardiu

۳- Fibrous pericardium

۴- Visceral pericardium

۵- Parietal Pericardium

۶- Epicardium

۷- Myocardi

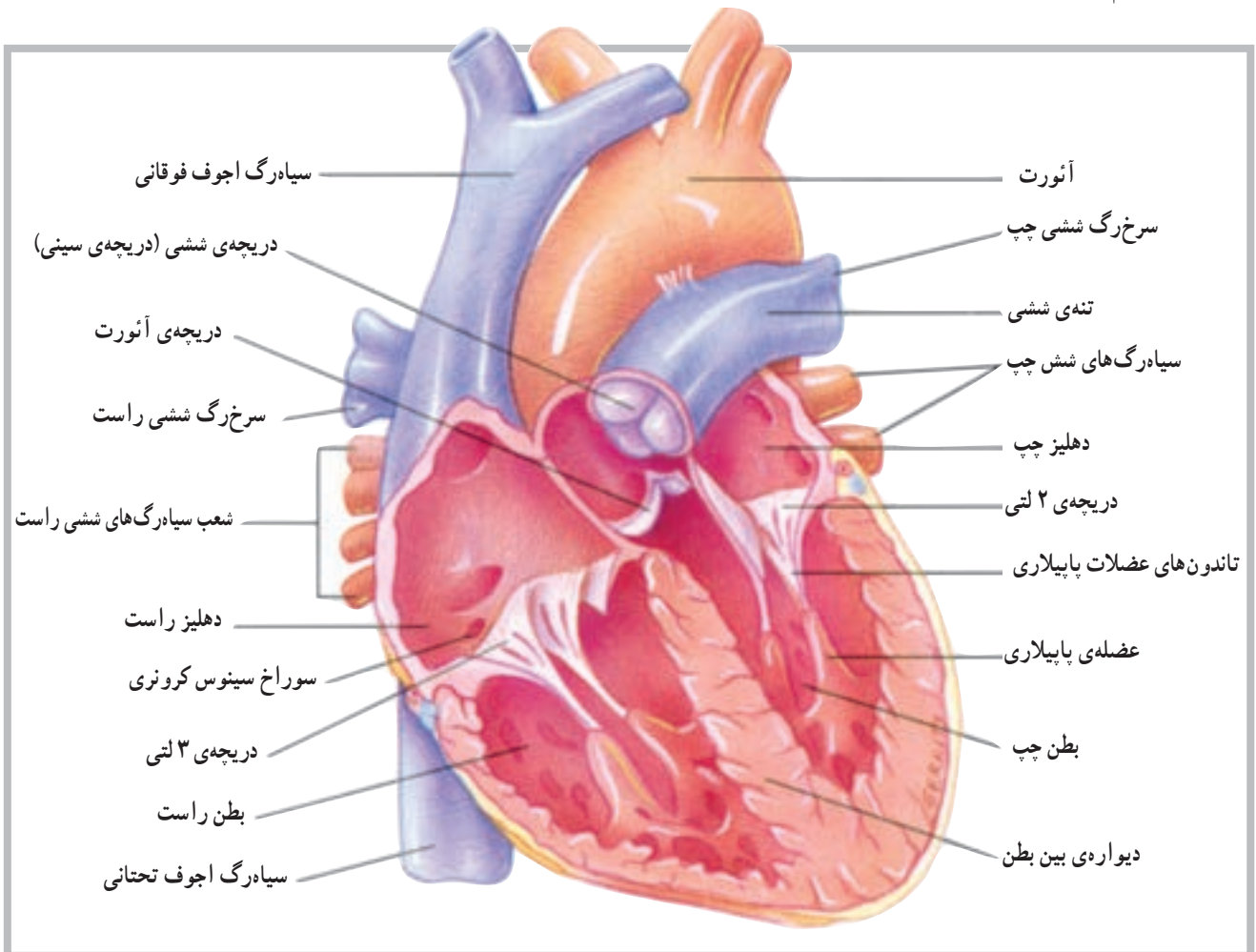
۸- Endocardium

## حفره‌ها و دریچه‌های قلب

از طریق دو سوراخ ارتباط برقرار است که توسط دو دریچه‌ی ۲ لتی<sup>۱</sup> (میترال) در سمت چپ و ۳ لتی<sup>۲</sup> در سمت راست به نام دریچه‌های دهلیزی بطنی<sup>۳</sup> کنترل می‌شود.

این دریچه‌ها توسط عضلات کوچکی به نام عضلات پاپیلاری<sup>۴</sup>، که در قسمت بطن‌ها قرار دارند، و توسط تاندون‌های ظریفی به دریچه‌ها متصل‌اند، باز و بسته شدنشان کنترل می‌شود. در قسمت بطن‌ها هم چنین دو دریچه‌ی دیگر به نام‌های دریچه‌ی ششی<sup>۵</sup> در ابتدای سرخرگ ششی در بطن راست و دریچه‌ی آئورت<sup>۶</sup> در ابتدای سرخرگ آئورت در بطن چپ وجود دارد (شکل ۴-۶).

قلب از داخل به چهار قسمت یا حفره تقسیم شده است؛ دو حفره در سمت راست و دو حفره در سمت چپ. حفره‌های فوقانی را دهلیز و حفره‌های تحتانی را بطن می‌نامند. حفره‌های تحتانی یا بطن‌ها مسئولیت خارج کردن خون را به داخل سرخرگ‌ها به عهده دارند. بین دو حفره در سمت راست و دو حفره در سمت چپ دیواره‌ای قرار دارد که سمت چپ قلب را از سمت راست آن جدا می‌کند. این دیواره در قسمت دهلیزها به دیواره‌ی بین دهلیزی و در قسمت بطن‌ها به دیواره‌ی بین بطنی موسوم است. بین دو حفره‌ی فوقانی و دو حفره‌ی تحتانی



شکل ۴-۶ مقطع قدامی قلب، رابطه‌ی بین بطن چپ و آئورت

۱- Bicuspid

۲- Tricuspid

۳- Atrioventricular Valve (A - V Valve)

۴- Papillary Muscles

۵ - Pulmonary Valve

۶- Aortic Valve



## رگ‌های متصل به قلب

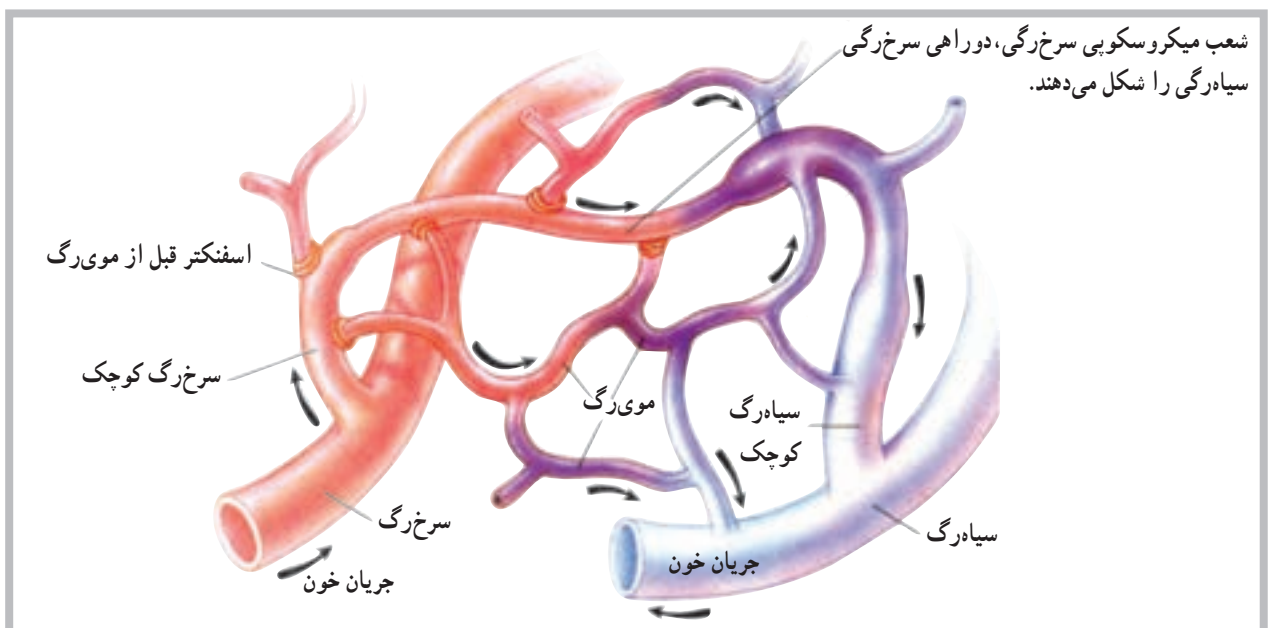
خون سیاهرگی عضله‌ی قلب نیز توسط سیاهرگ‌های کوچک‌تر، که به هم متصل می‌شوند، توسط سینوس تاجی<sup>۱</sup> از پشت قلب به‌دهلیز راست بازگردانده می‌شود. سیاهرگ‌های ششی نیز از رگ‌هایی هستند که مستقیماً به قلب متصل می‌باشند. این سیاهرگ‌ها خون تصفیه شده در شش‌ها را برای ادامه‌ی گردش خون عمومی بدن به دهلیز چپ باز می‌گردانند.

## رگ‌های خونی

رگ‌های خونی اندام‌هایی از دستگاه قلب و رگ‌ها، متشکل از لوله‌های مدار بسته، هستند که خون را از قلب به سلول‌ها می‌رسانند و مجدداً به قلب باز می‌گردانند. این رگ‌ها شامل سرخ‌رگ‌ها<sup>۲</sup>، سرخ‌رگچه‌ها<sup>۳</sup>، موی‌رگ‌ها<sup>۴</sup>، ونول‌ها<sup>۵</sup> (موی‌رگ‌های سیاهرگی) و سیاهرگ‌ها<sup>۶</sup> هستند. این سرخ‌رگ‌ها و سرخ‌رگچه‌ها خون را از بطن‌های قلب به خارج و به طرف نقاط مختلف بدن هدایت می‌کنند. موی‌رگ‌ها محل تبادل مواد بین خون و سلول‌های بدن‌اند. ونول‌ها و سیاهرگ‌ها خون را از موی‌رگ‌ها به طرف دهلیزهای قلب باز می‌گردانند (شکل ۵-۶).

رگ‌های متعددی، اعم از سرخ‌رگ‌ها و سیاهرگ‌ها، به قلب متصل‌اند و با آن ارتباط مستقیم دارند. محل ورود یا خروج بیش‌تر این رگ‌ها در قسمت عریض یا بالای قلب مشاهده می‌شود. در مورد سرخ‌رگ‌های متصل به قلب باید به سرخ‌رگ آئورت<sup>۱</sup> بزرگ‌ترین سرخ‌رگ بدن و سرخ‌رگ ششی<sup>۲</sup>، اشاره کرد که به ترتیب خون را از بطن چپ و بطن راست به بیرون از قلب هدایت می‌کنند، غیر از این دو سرخ‌رگ، سرخ‌رگ‌های تاجی<sup>۳</sup> که روی سطح خارجی قلب مشاهده می‌شود و از آئورت جدا می‌شوند سرخ‌رگ‌هایی هستند که خون مورد نیاز عضله‌ی قلب را فراهم می‌سازند.

برخلاف سرخ‌رگ‌ها، سیاهرگ‌ها مسئولیت برگرداندن خون را به قلب عهده دارند. از سیاهرگ‌های متصل به قلب می‌توان به بزرگ سیاهرگ زبرین<sup>۴</sup> و بزرگ سیاهرگ زبرین<sup>۵</sup> اشاره کرد. این دو سیاهرگ تقریباً تمام کار برگشت دادن خون به قلب را برعهده دارند. سیاهرگ آجوف (خالی) فوقانی خون سیاهرگی نواحی بالای بدن و سیاهرگ آجوف تحتانی، خون سیاهرگی نواحی پایین بدن را به دهلیز راست باز می‌گردانند. غیر از این دو سیاهرگ،



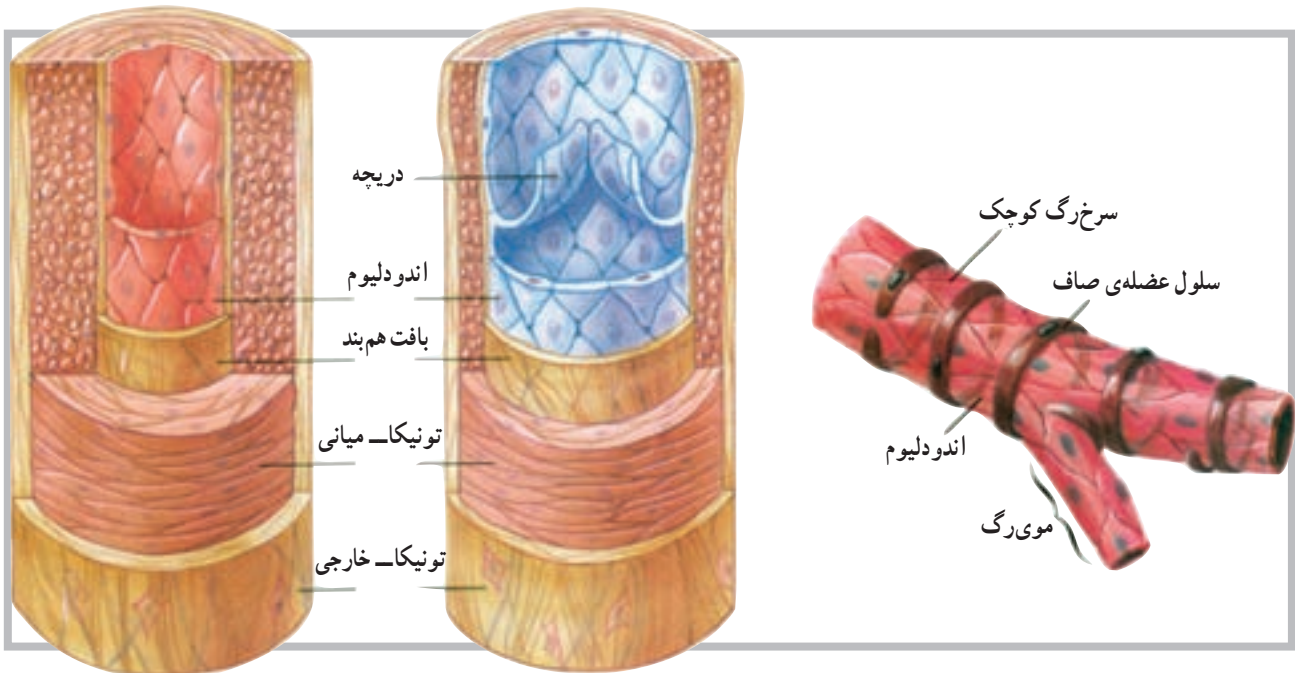
شکل ۵-۶

- |                       |                       |                    |
|-----------------------|-----------------------|--------------------|
| ۱- Aorta              | ۲- Pulmonary artery   | ۳- Coronary artery |
| ۴- Superior Vena cava | ۵- Inferior Vena cava | ۶- Coronary sinus  |
| ۷- Arteries           | ۸- Arterioles         | ۹- Capillaries     |
| ۱۰- Venules           | ۱۱- Veins             |                    |

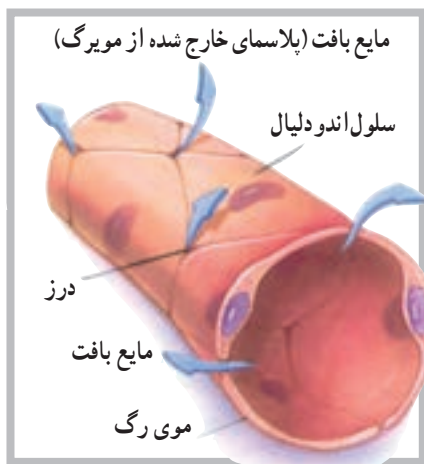

بافت همبند با قابلیت ارتجاعی در دیواره‌ی سرخرگ وجود دارد. این لایه قابلیت کشش را، در زمانی که خون بیش‌تری وارد سرخرگ می‌شود، به آن می‌دهد. وجود تارهای عضلانی در ساختار دیواره‌ی سرخرگ‌ها موجب می‌شود آن‌ها قابلیت تنگ شدن<sup>۲</sup> و گشاد شدن<sup>۳</sup> را پیدا کنند. این تارها در مواقع مختلف و به دلیل شرایط مختلف، مورد استفاده قرار می‌گیرند و نقش حیاتی دارند (شکل ۶-۶).

سرخرگ‌ها و سرخرگچه‌ها رگ‌هایی با قابلیت ارتجاعی قوی هستند که خون را از قلب با فشار زیاد به اندام‌های مختلف بدن هدایت می‌کنند. این رگ‌ها به‌طور فزاینده به شاخه‌های ظریف‌تری به نام سرخرگچه‌ها تقسیم می‌شوند. دیواره‌ی سرخرگ‌ها از سه لایه‌ی مشخص (تونیکا) داخلی، میانی و خارجی ساخته شده است. لایه‌ی میانی دارای تارهای عضلانی صاف است که حلقه مانند در دیواره‌ی یک لوله قرار دارند. غیر از تارهای عضلانی، لایه‌ی ضخیم دیگری از



شکل ۶-۶ تمام سرخرگ‌ها دارای تارهای عضله‌ی صاف در دیواره‌ی خود هستند.



شکل ۶-۷

**موی رگ‌ها:** موی رگ‌ها کوچک‌ترین رگ‌های خونی هستند که کوچک‌ترین سرخرگچه‌ها را به کوچک‌ترین ونول‌ها متصل می‌سازند. موی رگ‌ها ادامه‌ی لایه‌ی داخلی سرخرگچه‌ها هستند و دیواره‌ی آن‌ها از اندودلیوم است. این دیواره‌ی ظریف آن‌ها، لایه‌ی نیمه نفوذپذیری را برای موی رگ‌ها فراهم می‌کند که در تبادل مواد بین سلول و موی رگ از اهمیت خاصی برخوردار است (شکل ۶-۷).

۱- Tunica

۲- Vasoconstriction

۳- Vasodilatation

ونول‌ها و سیاه‌رگ‌ها: ونول‌ها، رگ‌هایی میکروسکوپی هستند که از طریق موی‌رگ‌ها به سیاه‌رگ‌ها منتهی می‌شوند. سیاه‌رگ‌ها دقیقاً به موازات سرخ‌رگ‌ها خون برگشتی را به دهلیز راست بازمی‌گردانند. بسیاری از سیاه‌رگ‌ها، به خصوص سیاه‌رگ‌های اندام‌های فوقانی و تحتانی، دارای دریچه‌هایی‌اند که این دریچه‌ها در بازگرداندن خون به قلب کمک می‌کنند. سیاه‌رگ‌ها هم‌چنین به‌عنوان مخزن خون در مواقعی که فرد خون از دست می‌دهد عمل می‌کند. برای مثال زمانی که خون‌ریزی با افت فشار خون سرخ‌رگی همراه است.

### خودآزمایی

- ۱- قلب را تعریف کنید.
- ۲- حفره‌های قلب را نام ببرید.
- ۳- دریچه‌های دهلیزی - بطنی در کجا قرار دارند؟
- ۴- بزرگ‌ترین سرخ‌رگ بدن کدام است؟
- ۵- رگ‌ها (سرخ‌رگ‌ها)ی تغذیه‌کننده‌ی قلب را نام ببرید.
- ۶- موقعیت دریچه‌ی آئورت کجاست؟
- ۷- سیاه‌رگ‌های ششی به کدام حفره وارد می‌شوند؟
- ۸- سرخ‌رگ ششی از کدام حفره خارج می‌شود؟
- ۹- بزرگ سیاه‌رگ زیرین به کدام حفره وارد می‌شود؟
- ۱۰- دریچه‌ی میترا در کدام طرف قلب است؟
- ۱۱- لایه‌های رگ‌های خونی را توضیح دهید.
- ۱۲- ونول را تعریف کنید.
- ۱۳- تفاوت موی‌رگ و ونول را بیان کنید.

## دستگاه عصبی

هدف‌های رفتاری: دانش‌آموز در پایان این فصل باید بتواند:

- ۱- دستگاه عصبی را تعریف کند؛
- ۲- واحد ساختمانی دستگاه عصبی را توضیح دهد؛
- ۳- ساختمان نرون را بیان کند؛
- ۴- سیناپس را تعریف کند؛
- ۵- قشر و مایع مغزی - نخاعی را توضیح دهد؛
- ۶- بخش‌های مختلف دستگاه عصبی مرکزی را توضیح دهد؛
- ۷- بخش‌های مختلف دستگاه عصبی پیرامونی را توضیح دهد.

### دستگاه عصبی<sup>۱</sup>

برقرار می‌سازند.

دستگاه عصبی، پیچیده‌ترین و سازمان‌یافته‌ترین دستگاه

بدن انسان است. این دستگاه علاوه بر تأمین ارتباط قسمت‌های مختلف بدن، باعث ارتباط بدن با محیط خارج نیز می‌شود. واحد ساختمانی دستگاه عصبی نرون نام دارد.

### ساختمان نرون<sup>۲</sup>

نرون از یک جسم سلولی و دو نوع زائده تشکیل شده است. جسم نرون گذشته از اختلافات جزئی، شبیه به سلول‌های دیگر و شامل عناصری هم‌چون هسته، میتوکندری، نوروفیبریل و مواد رنگی است.

زوائد نرون که از جسم سلولی خارج می‌شوند شامل یک اکسون و یک یا چند دندریت است. اکسون در نرون‌های حرکتی بلندتر از دندریت و در نرون‌های حسی کوتاه‌تر از دندریت است و گاهی به وسیله‌ی غلافی به نام میلین، که ساختاری از چربی و پروتئین دارد، پوشیده می‌شود. در اکسون‌ها و دندریت‌ها گاهی به وسیله‌ی میلین پوشیده می‌شود و در فواصل مشخصی بین آن‌ها فرورفتگی‌هایی به نام گره رانویه<sup>۳</sup> وجود دارد (شکل ۱-۷).

### تقسیم‌بندی دستگاه عصبی

دستگاه عصبی به دو بخش کلی تقسیم می‌شود؛ دستگاه

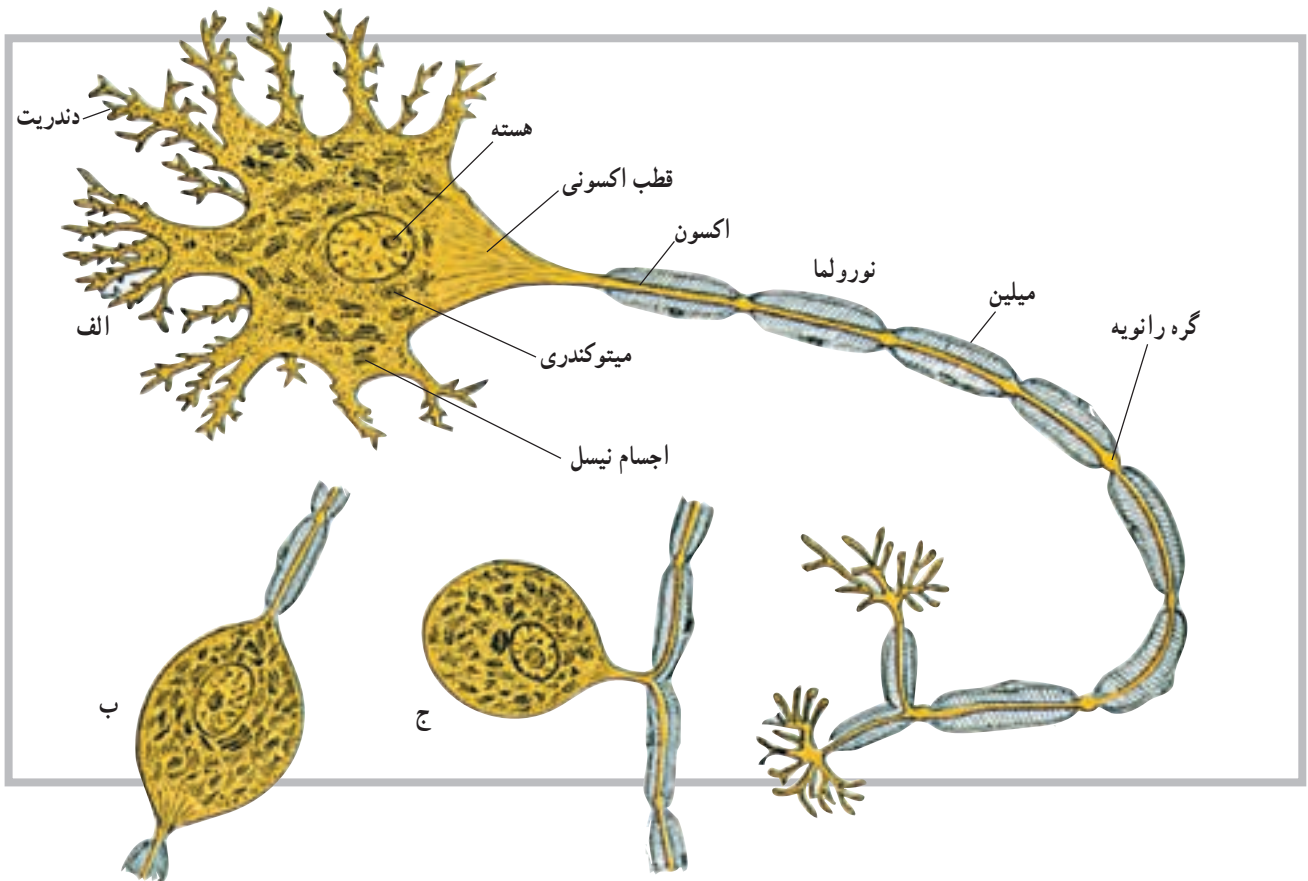
عصبی مرکزی و دستگاه عصبی پیرامونی یا محیطی. دستگاه عصبی مرکزی بخشی است که درون محفظه‌های استخوانی (کانال نخاعی و جمجمه) قرار دارد. این بخش شامل نیم‌کره‌های مخ، مخچه، مغز میانی، پل مغزی، بصل‌النخاع و نخاع است.

دستگاه عصبی پیرامونی یا محیطی نیز شامل عصب‌ها و گیرنده‌هایی است که ارتباط بخش مرکزی را با دیگر نقاط بدن

۱- Nervous system

۲- Neuron

۳- Nodes of Ranvier



شکل ۱-۷ ساختمان نرون: الف - نرون چند قطبی، ب - نرون دو قطبی، ج - نرون تک قطبی

## سیناپس<sup>۱</sup>

با فراهم کردن فضای نرم به عهده دارد. این مایع در داخل بطن‌ها و لایه‌های مننژ و مجاری بین بطن‌ها در جریان است.

محل ارتباط نرون‌ها با یکدیگر را سیناپس گویند. سیناپس‌ها انواع مختلف دارند، ولی معمول‌ترین آن‌ها سیناپسی است که بین انتهای یک اکسون با جسم سلولی نرون دیگر ایجاد می‌شود. سیناپس‌ها هم‌چنین در دو نوع شیمیایی و الکتریکی یافت می‌شوند.

## دستگاه عصبی مرکزی (CNS)

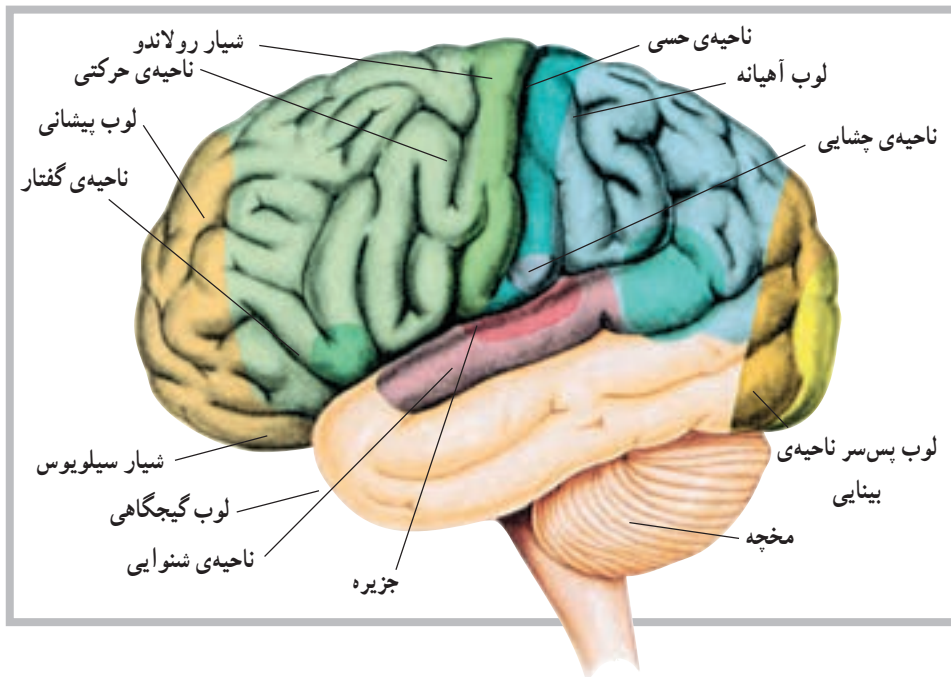
نیم کره‌های مغز: در امتداد ساقه‌ی مغز نیم کره‌های مخ قرار دارند که به وسیله‌ی یک شیار بسیار عمیق از هم جدا می‌شوند. در این بخش از دستگاه عصبی مرکزی، بخش خاکستری در سطح قرار می‌گیرد و قشر نامیده می‌شود. قشر مخ به صورت یک لایه و با ضخامت چند میلی‌متر است. در سطح نیم کره‌های مخ شیارهایی وجود دارد. گاه عمق این شیارها زیاده‌تر می‌شود و نیم کره‌های مخ را به چند قسمت یا لوب تقسیم می‌کنند. هر یک از نیم کره‌ها دارای لوب‌هایی به نام لوب پیشانی، لوب آهیانه، لوب گیجگاهی و لوب پس‌سری هستند (شکل ۲-۷).

## مننژ<sup>۲</sup>

دستگاه عصبی مرکزی به وسیله‌ی پرده‌ای به نام مننژ پوشیده می‌شود. مننژ شامل سه لایه‌ی مختلف است که از خارج به داخل سخت شامه، عنکبوتیه و نرم شامه نامیده می‌شوند. مایع مغزی نخاعی (CSF) مایعی است شفاف و از نظر مقدار محدود. این مایع، غیر از تحویل مواد غذایی و دریافت مواد زائد در سیستم عصبی مرکزی، نقش حمایتی این سیستم را

۱- Synaps

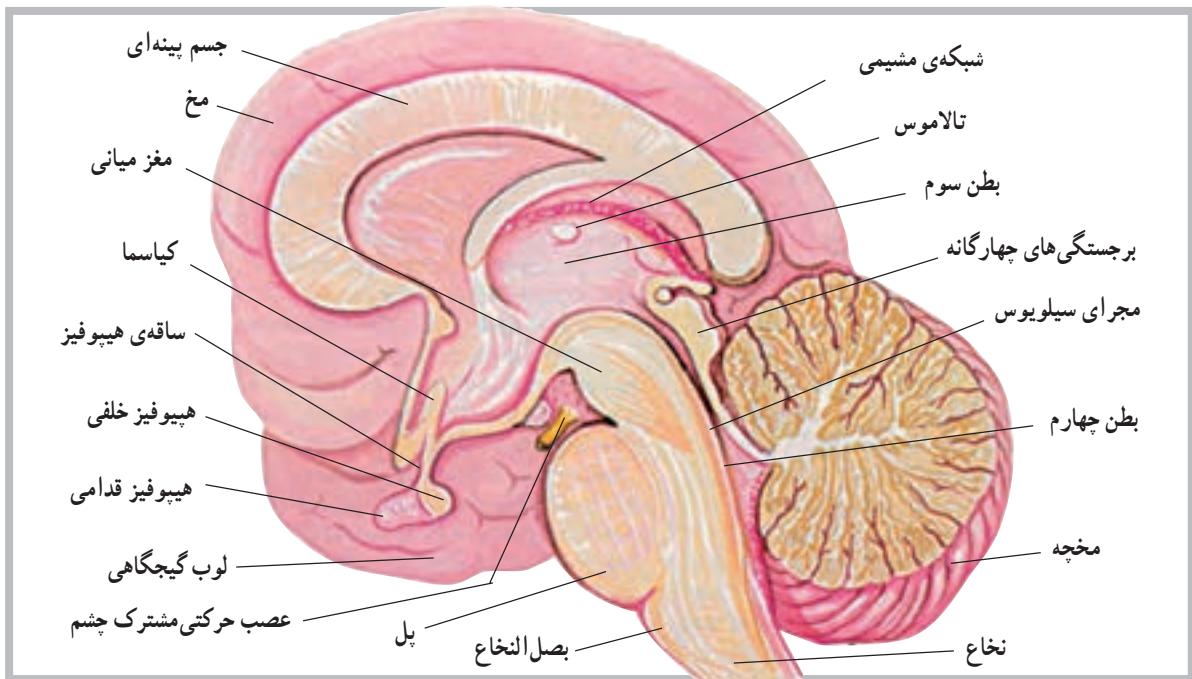
۲- Meninge



شکل ۲-۷ نمای خارجی مخ همراه با لوب‌های تشکیل‌دهنده (ناحیه‌ای از مخ که با سایه نشان داده شده، بخش جزیره است).

طول آن در عقب به جلو ۶ سانتی‌متر است. مخچه دومین و بزرگ‌ترین بخش مغز است و از دو نیم‌کره‌ی جانبی که توسط توده‌ای به نام (کرمینه) یا ورمیس<sup>۳</sup> به هم متصل‌اند ساخته شده است. این قسمت از مغز در عقب بطن چهارم قرار دارد (شکل ۳-۷). مخچه نیز دارای دو بخش سفید و خاکستری

دو نیم‌کره‌ی مخ توسط جسم بینه‌ای<sup>۱</sup> به هم مربوط می‌شوند. فعالیت‌های دو نیم‌کره نیز توسط همین بخش هماهنگ می‌شود. مخچه<sup>۲</sup>: مخچه بخشی در دستگاه عصبی مرکزی است که در پس‌سر قرار گرفته و ابعاد آن کم‌تر از مخ است. به‌طوری که پهنای آن در حدود ۱۰ سانتی‌متر، ارتفاع آن ۵ سانتی‌متر و



شکل ۳-۷ برش دستگاه عصبی

۱- Corpus callosum

۲- Cerebellum

۳- Vermis



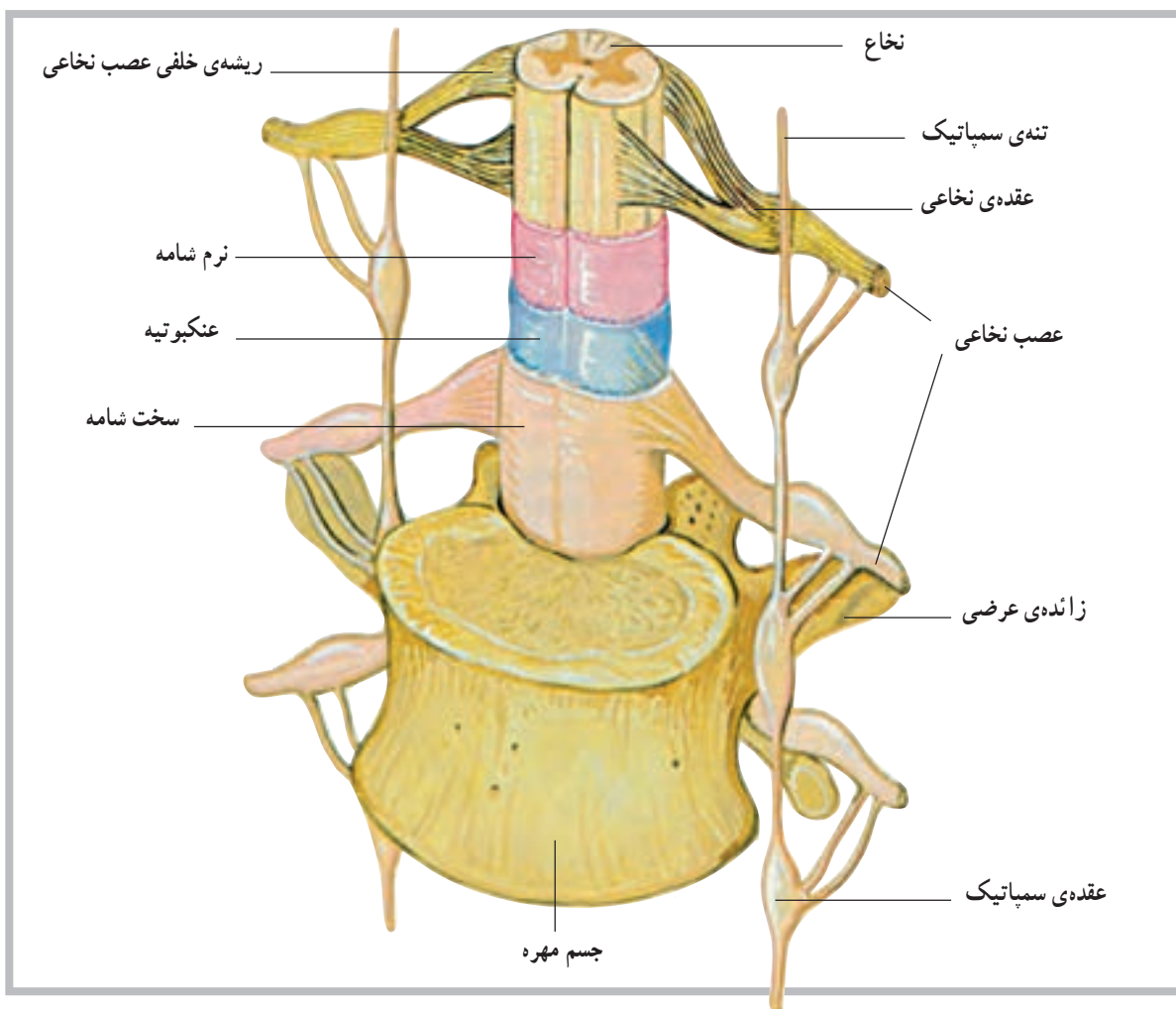
اگر یک برش افقی به نخاع بدهیم مشخص می‌شود که نخاع از دو بخش خاکستری و سفید به وجود آمده است. بخش خاکستری نخاع در وسط قرار گرفته و به شکل H به نظر می‌رسد. بخش خاکستری از تنه یا سر سلول‌های عصبی نخاع تشکیل شده است. بخش یا ماده‌ی سفید نخاع نیز در اطراف بخش خاکستری نخاع قرار گرفته و از زواید عصبی سلول‌ها تشکیل می‌شود. رنگ سفید این بخش به علت وجود میلین است.

نحوه‌ی قرارگرفتن ماده‌ی خاکستری در ماده‌ی سفید باعث شده که ماده‌ی سفید در هر نیمه نخاع به سه بخش تقسیم شود که از جلو به عقب به ترتیب طناب قدامی، طناب جانبی و طناب خلفی نام دارند (شکل ۴-۷).

ماده‌ی سفید نخاع در حقیقت خطی عصبی برای ارسال پیام‌های عصبی به طرف بالا یا پایین است.

است که بخش خاکستری آن در سطح قرار دارد. نخاع: آن بخش از دستگاه عصبی مرکزی که درون کانال نخاعی ستون فقرات قرار دارد، نخاع نامیده می‌شود. طول نخاع حدوداً در مردان ۴۵ سانتی‌متر و در زنان ۴۳ سانتی‌متر است، بنابراین، تمام کانال نخاعی را پر نمی‌کند و تنها تا حدود مهره‌ی اول و دوم کمر امتداد دارد. در انتهای تحتانی، نخاع باریک می‌شود و مخروط انتهایی را ایجاد می‌کند.

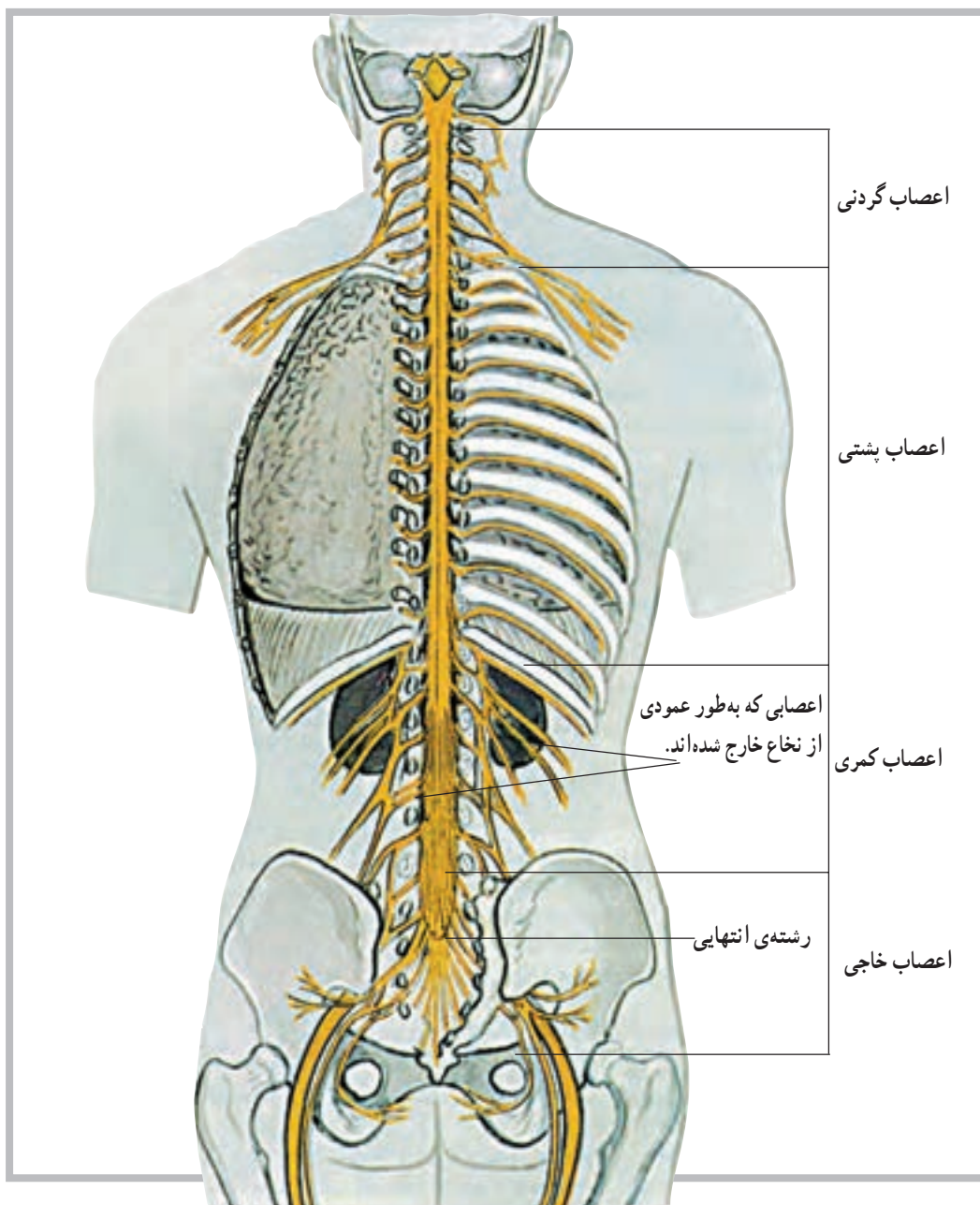
نخاع در طول خود دارای دو شیار قدامی و خلفی است. شیار قدامی آن پهن‌تر و کوتاه‌تر و شیار خلفی آن باریک‌تر و طولی‌تر است. این دو شیار نخاع را به دو نیمه تقسیم می‌کند. در هر نیمه نیز دو شیار کم عمق قرار دارد که محل ورود و خروج تارهای عصبی نخاع است.



شکل ۴-۷ نخاع

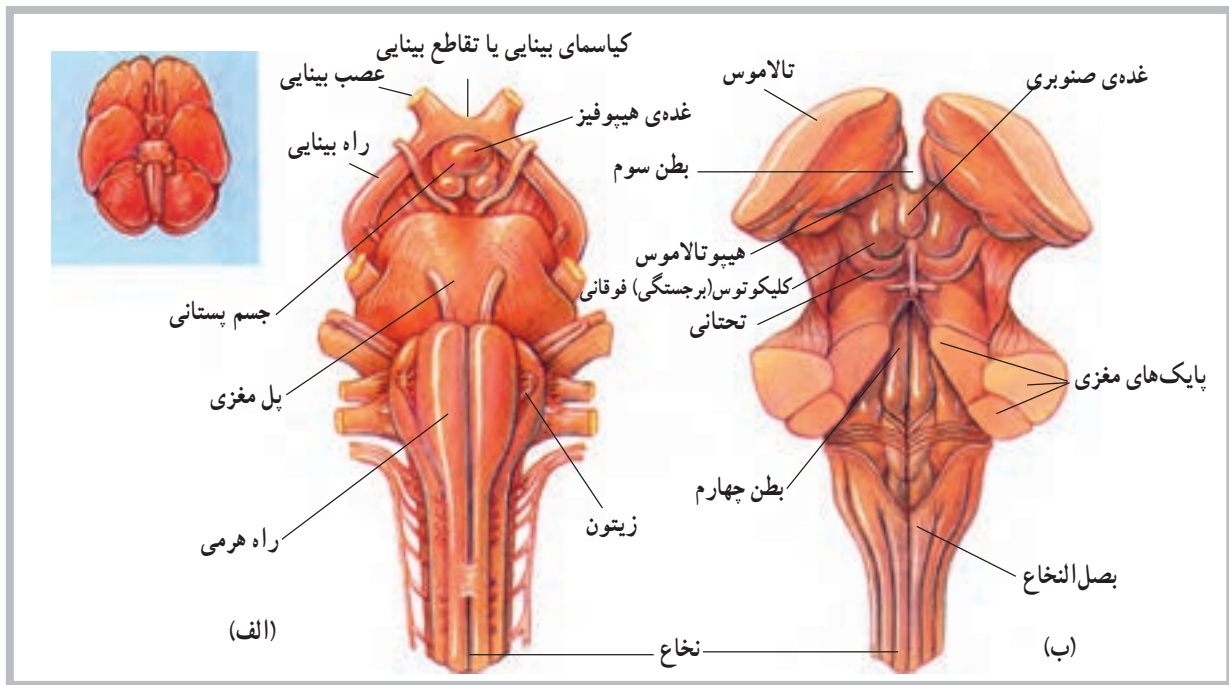
اعصاب نخاعی مذکور، در خارج ستون فقرات، شبکه‌های مختلف عصبی را به وجود می‌آورند که شامل شبکه‌ی گردنی، شبکه‌ی بازویی، شبکه‌ی کمری و شبکه‌ی خاجی هستند (شکل ۵-۷).

**اعصاب نخاعی:** از بخش‌های مختلف نخاع ۳۱ جفت عصب خارج می‌شود که سراسر بدن را پوشش می‌دهند. این عصب‌ها از پنج ناحیه به شرح زیر خارج می‌شوند: ۸ جفت از ناحیه‌ی گردن، ۱۲ جفت از ناحیه‌ی پشت، ۵ جفت از ناحیه‌ی کمر، ۵ جفت از ناحیه‌ی خاجی و یک جفت نیز از ناحیه‌ی دنبالچه.

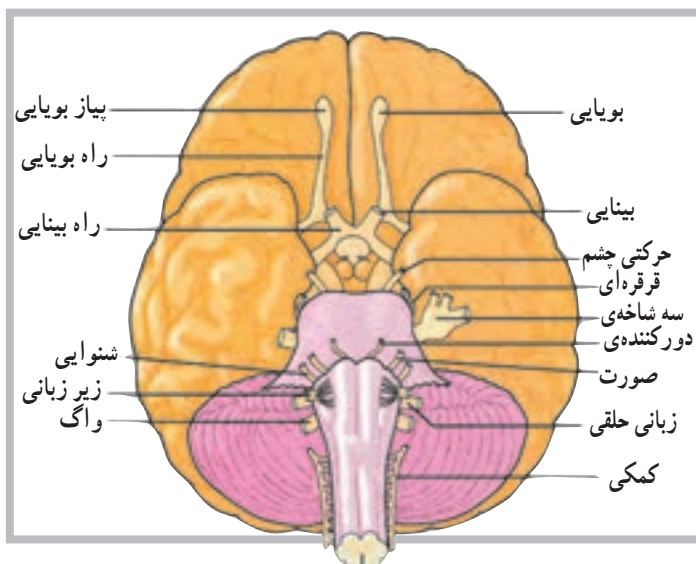


شکل ۵-۷ اعصاب نخاعی

ساقه‌ی مغز<sup>۱</sup>: قبل از نخاع، که محل آن در داخل کانال نخاعی است، بخش‌هایی از دستگاه عصبی نیز در داخل جمجمه قرار دارد. بصل‌النخاع<sup>۲</sup>، پل مغزی<sup>۳</sup> و مغز میانی<sup>۴</sup> بخش‌های دیگری هستند که در امتداد نخاع قرار دارند و روی هم به ساقه‌ی مغز موسوم‌اند. ساقه‌ی مغز نیز محل عبور تارهای عصبی است که پیام‌های عصبی را به طرف پایین و بالا راهنمایی می‌کند (شکل ۶-۷).



شکل ۶-۷ نمای قدامی الف - نمای خلفی ب - ساقه مغز



اعصاب مغزی: علاوه بر ۳۱ جفت عصب نخاعی که گفته شد، ۱۲ جفت عصب نیز در مغز وجود دارد که به آن اعصاب مغزی می‌گویند. اعصاب مغزی یک اختلاف عمده با اعصاب نخاعی دارند؛ به این معنی که اعصاب نخاعی اعصابی مختلط هستند، یعنی هم تارهای حسی دارند، که احساسات را به سیستم عصبی مرکزی می‌آورند، و هم تارهای حرکتی دارند که فرامین حرکتی را به نقاط مختلف بدن ارسال می‌کنند، اما اعصاب مغزی، یا حسی هستند یا حرکتی، و در بعضی از موارد نیز مختلط‌اند (شکل ۷-۷).

شکل ۷-۷ غیر از اولین جفت، اعصاب مغزی از ساقه‌ی مغز جدا می‌شود. این اعصاب توسط اعداد تعیین‌کننده‌ی ترتیب آن‌ها یا عملکرد و یا توزیع تارهای آن‌ها شناسایی می‌شوند.

۱- Brainstem

۲- Medulla Oblongata

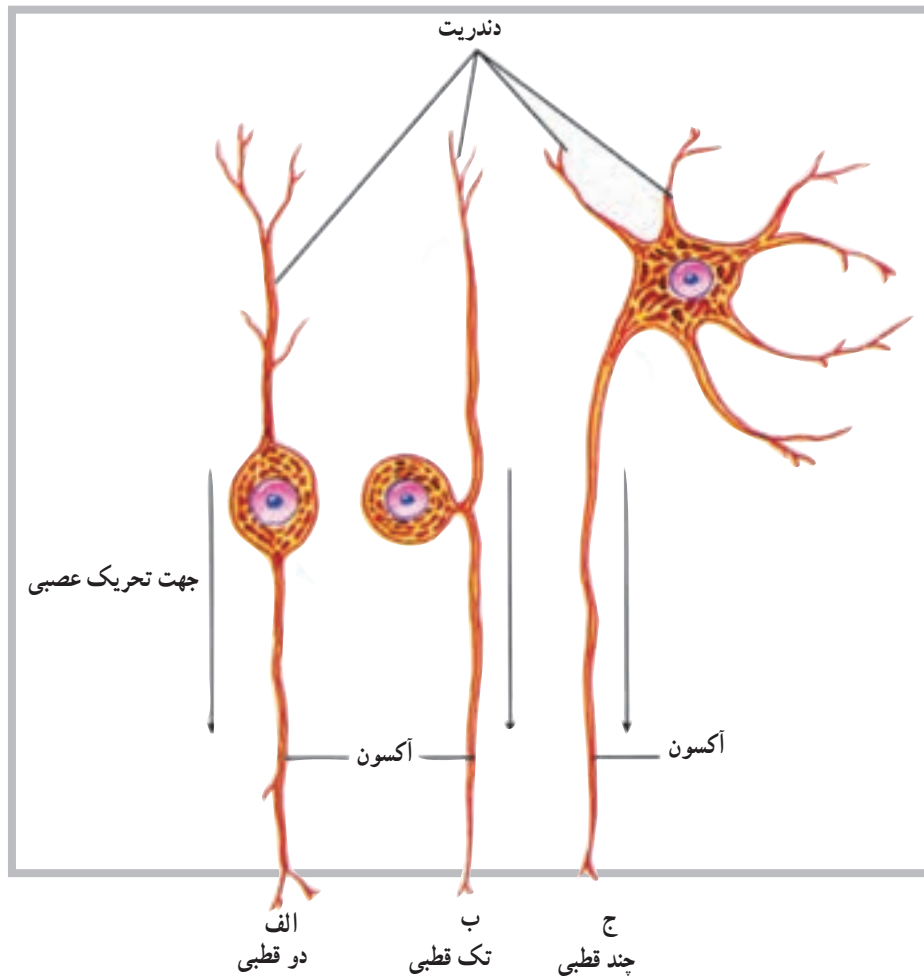
۳- Pons

۴- Mid Brain

## طبقه‌بندی نرون‌ها از نظر ساختار

از انواع نرون‌ها قابلیت ارسال پیام‌های عصبی را تنها در یک جهت دارند که از ناحیه‌ی حسّاسی به نام ناحیه‌ی راه‌اندازی<sup>۱</sup> شروع می‌شود (شکل ۸-۷).

براساس اختلاف در ساختار، نرون‌ها به سه طبقه یا گروه اصلی دو قطبی، تک قطبی و چند قطبی تقسیم می‌شوند. هر یک



شکل ۸-۷ ساختار انواع نرون (الف) دو قطبی (ب) تک قطبی و (ج) چند قطبی

می‌کند. معمولاً یکی از دو قسمت تار عصبی با دندریت و قسمت پیرامونی بدن در ارتباط است و قسمت دیگر به مغز یا نخاع وارد می‌شود.

**۳- نرون‌های چند قطبی<sup>۴</sup>:** این نوع نرون دارای تعداد زیادی تار است که از تنه‌ی سلول جدا می‌شود، اما تنها یکی از آن‌ها آکسون است و بقیه دندریت هستند. بیش‌تر نرون‌هایی که تنه‌ی سلولی آن‌ها در داخل مغز و نخاع است، از این نوع‌اند. نرون‌ها از نظر نوع فعالیت نیز طبقه‌بندی می‌شوند.

**۱- نرون‌های دو قطبی<sup>۲</sup>:** در این نوع نرون‌ها تنه‌ی سلولی دارای دو تار عصبی است به طوری که هر یک از یک طرف تنه‌ی سلول جدا می‌شوند. اگر چه این تارها از نظر ساختار مشابه‌اند، اما یکی به عنوان آکسون و دیگری به عنوان دندریت عمل می‌کند. این نوع نرون‌ها بیش‌تر در قسمت‌های تخصص یافته مانند چشم، بینی و گوش یافت می‌شود.

**۲- نرون‌های تک قطبی<sup>۳</sup>:** در این نوع نرون‌ها، از تنه‌ی سلولی تنها یک تار عصبی جدا می‌شود و بعد از مسافت کوتاهی به دو قسمت تقسیم می‌گردد، اما به عنوان تنها یک آکسون عمل

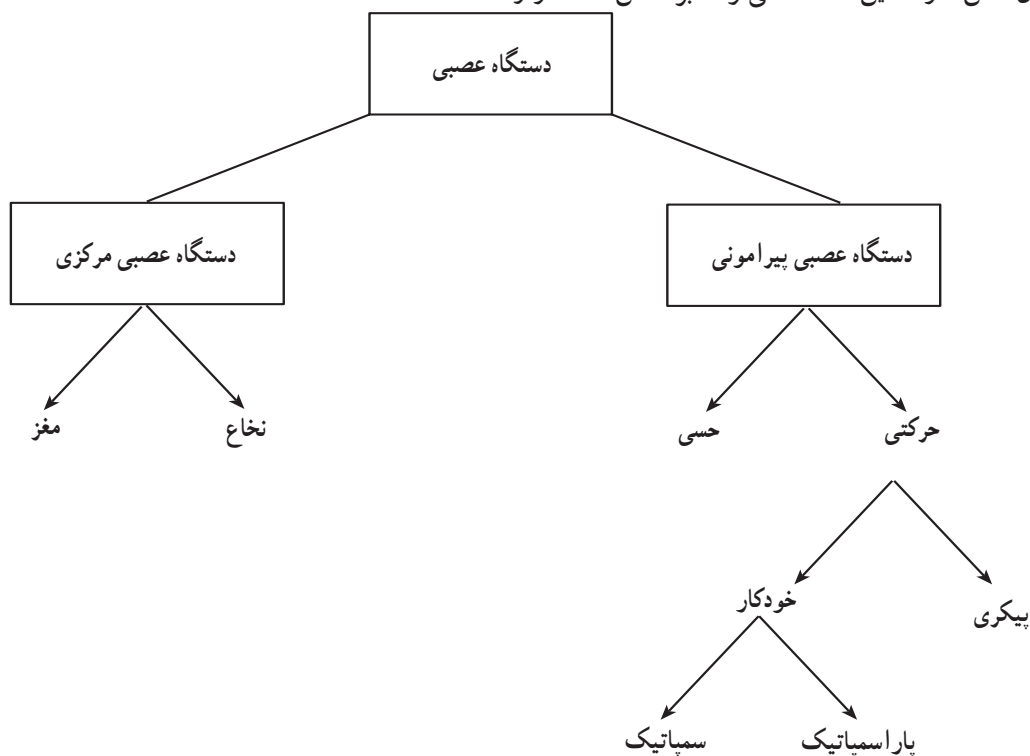
۱- Triggerzone

۲- Bipolar neurons

۳- Unipolar neurons

۴- Multipolar neurons

دستگاه عصبی خودکار<sup>۱</sup>: این دستگاه بخشی از دستگاه حرکتی سیستم عصبی پیرامونی است که در حفظ ثبات محیط درونی بدن نقش دارد. این دستگاه می تواند بر اساس ساختار و عملکرد به دو بخش سمپاتیک<sup>۲</sup> و پاراسمپاتیک<sup>۳</sup> تقسیم شود. (شکل ۹-۷).



شکل ۹-۷

### خودآزمایی

- ۱- نرون را تعریف نمایید و ساختمان آن را نیز رسم کنید.
- ۲- سیناپس چیست؟
- ۳- نخاع در کجا قرار دارد؟
- ۴- ساقه‌ی مغز از چه بخش‌هایی تشکیل شده است؟
- ۵- لوب‌های مختلف نیم‌کره‌های مخ را نام ببرید.
- ۶- تعداد اعصاب نخاعی و مغزی را ذکر کنید.
- ۷- انواع نرون‌ها را از نظر ساختار نام ببرید.
- ۸- دستگاه عصبی خودکار شامل چند بخش است؟ نام ببرید.
- ۹- بخشی که دو نیم‌کره‌ی مخ را به هم متصل می‌کند، چه نامیده می‌شود؟
- ۱۰- بخشی که دو نیم‌کره‌ی مخچه را به هم متصل می‌کند، چه نام دارد؟



## دستگاه غدد درون ریز

هدف‌های رفتاری: دانش‌آموز در پایان این فصل باید بتواند:

- ۱- دستگاه غدد درون ریز را تعریف کند؛
- ۲- انواع غدد درون ریز را شرح دهد؛
- ۳- هورمون را تعریف کند؛
- ۴- موقعیت غدد را معرفی کند؛
- ۵- دستگاه‌های غدد درون ریز و برون ریز را با هم مقایسه کند.

پاراتیروئید<sup>۸</sup>، فوق کلیه<sup>۹</sup> و لوزالمعده<sup>۱۰</sup> است؛ هم‌چنین غده‌ی صنوبری<sup>۱۱</sup>، غده‌ی تیموس<sup>۱۲</sup>، غدد تولید مثل<sup>۱۳</sup>، غدد گوارشی<sup>۱۴</sup> و دیگر اندام‌های تولیدکننده‌ی هورمون مانند قلب، که هورمون (ANP)<sup>۱۵</sup> ترشح می‌کند و کلیه‌ها که هورمونی به نام اریتروپوئیتین<sup>۱۶</sup> ترشح می‌کنند.

### مشخصات عمومی دستگاه غدد درون ریز<sup>۱</sup>

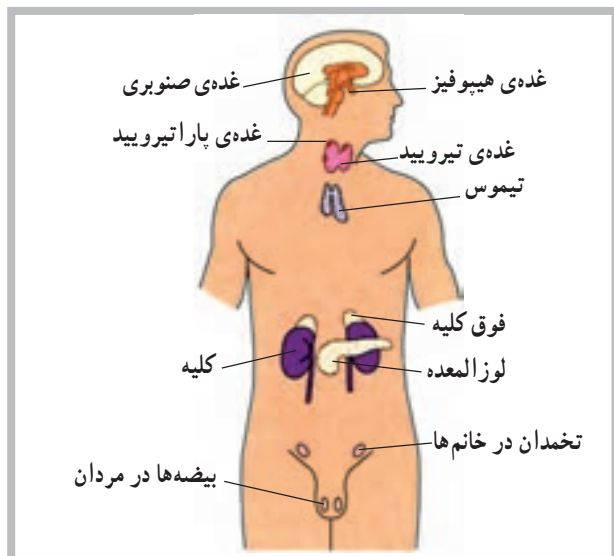
دستگاه غدد درون ریز شامل سلول‌ها، بافت‌ها و اندام‌هایی است که به داخل مایعات بدن (فضای داخلی) هورمون ترشح می‌کنند؛ برخلاف اجزای برون ریز<sup>۲</sup> که به داخل مجاری ترشح می‌کنند. برای مثال غدد تیروئید و پاراتیروئید هورمون‌های خود را به داخل خون آزاد می‌کنند، در صورتی که غدد عرق از نوع برون ریز هستند.

### عمل هورمون

هورمون ماده‌ای است شیمیایی که توسط سلول ترشح می‌شود و عملکرد سلول دیگری را تحت تأثیر قرار می‌دهد. برخی از هورمون‌ها تنها مسافت کوتاهی را طی می‌کنند و به همین دلیل هورمون موضعی<sup>۳</sup> نامیده می‌شوند؛ اما هورمون‌های دیگر توسط خون به نقاط مختلف بدن انتقال می‌یابند و هورمون عمومی<sup>۴</sup> نامیده می‌شوند. در هر دو مورد، اثر هورمون تنها به سلول هدف<sup>۵</sup> آن محدود می‌شود زیرا سلول هدف دارای گیرنده‌های خاص آن هورمون است.

### آناتومی دستگاه غدد درون ریز

دستگاه غدد درون ریز شامل غدد هیپوفیز<sup>۶</sup>، تیروئید<sup>۷</sup>،



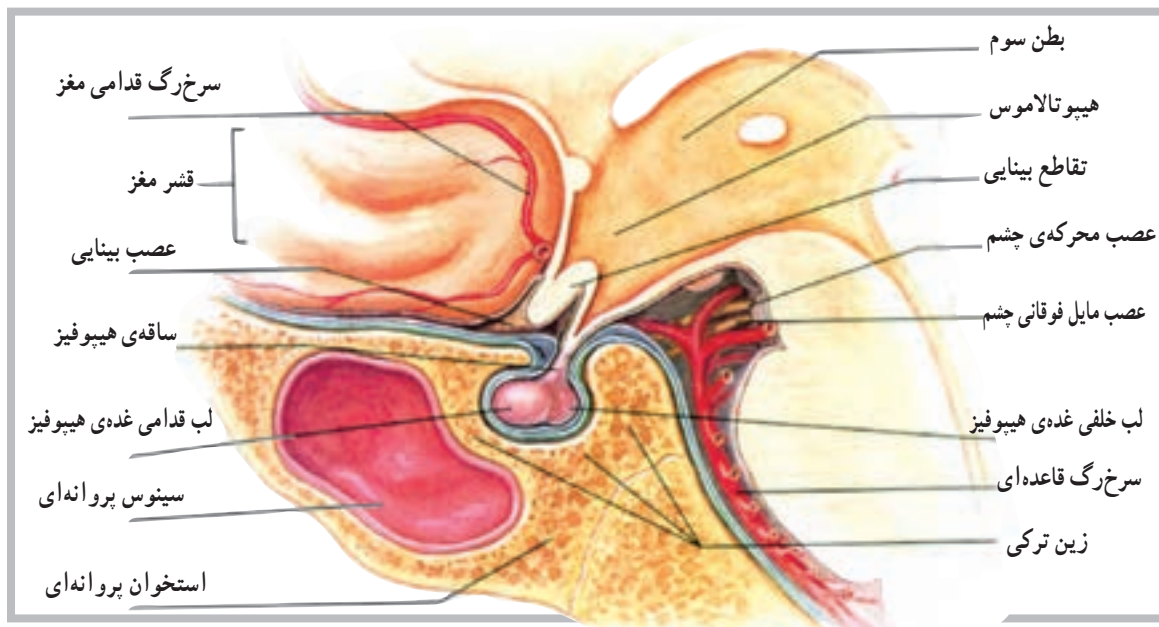
شکل ۸-۱ موقعیت‌های غدد درون ریز اصلی

۱- Endocrine	۲- Exocrine	۳- Local Hormone	۴- General Hormone	۵- Target cell
۶- Pituitary gland	۷- Thyroid gland	۸- Parathyroid glands	۹- Adrenal glands	۱۰- Pancreas
۱۱- Pineal gland	۱۲- Thymus gland	۱۳- Reproductive glands	۱۴- Digestive glands	۱۵- Atrial Natriuretic Peptide
۱۶- Erythropoietin				

## غده هیپوفیز

حدوداً به اندازه‌ی یک فندق و در هیپوتالاموس داخل زین ترکی واقع است. غده‌ی هیپوفیز با واسطه‌ای به هیپوتالاموس متصل است (شکل ۲-۸).

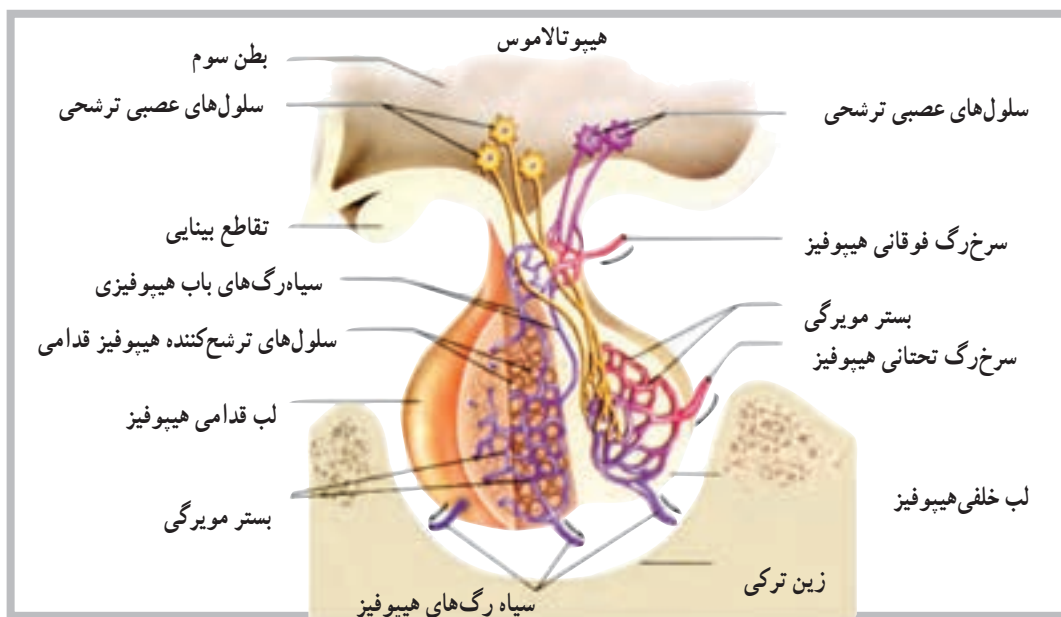
غده‌ی هیپوفیز از نظر تعداد هورمون و عملکرد مهم‌ترین غده‌ی سیستم غدد درون‌ریز محسوب می‌شود. اندازه‌ی این غده



شکل ۲-۸ غده‌ی هیپوفیز متصل به هیپوتالاموس است و در داخل زین ترکی استخوان پروانه‌ای جای دارد.

هورمون لو‌تئینی (LH) و هورمون پرولاکتین (PRL) را ترشح می‌کند. اگر چه بخش خلفی مستقیماً هورمون‌هایی را سنتز نمی‌کند، اما می‌توان به آزاد شدن دو هورمون از این بخش به نام‌های هورمون ضد ادراری (ADH) و هورمون اکسی توسین (OT) اشاره کرد.

غده‌ی هیپوفیز از دو بخش قدامی و خلفی شکل گرفته است که به آن‌ها لب قدامی و لب خلفی نیز گفته می‌شود (شکل ۳-۸). بخش قدامی هیپوفیز هورمون‌هایی مانند هورمون رشد (GH)، هورمون محرک تیروئید (TSH)، هورمون محرک بخش قشری فوق کلیه (ACTH)، هورمون محرک فولیکول (FSH)،

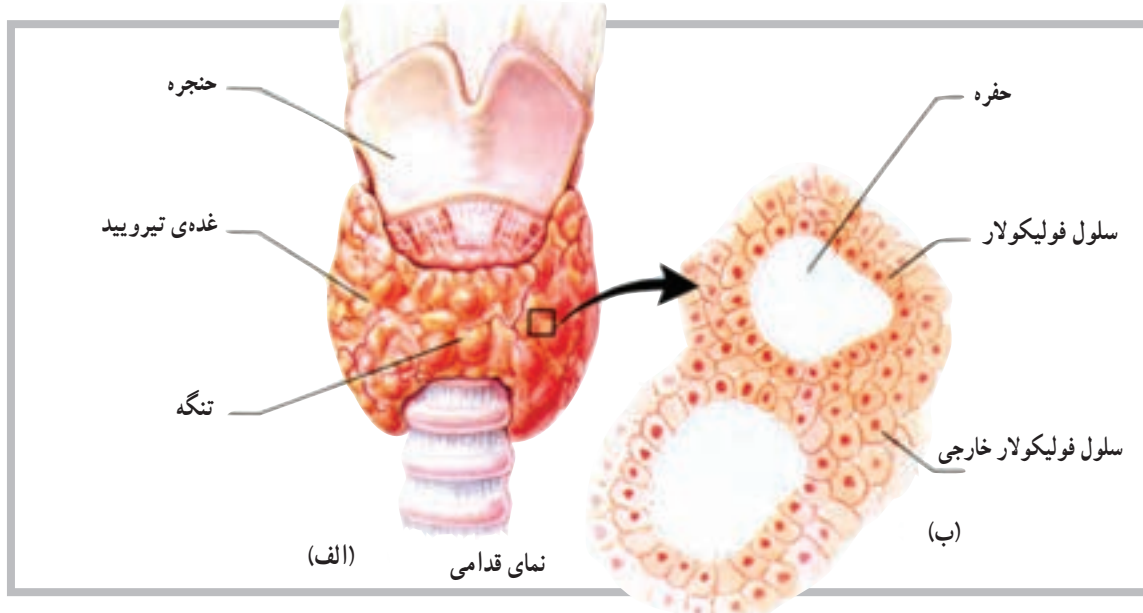


شکل ۳-۸ هورمون‌های آزادکننده‌ی هیپوتالامیک، سلول‌های لب قدامی را به آزاد کردن هورمون تحریک می‌کنند. تحریکات عصبی که در هیپوتالاموس شروع می‌شود، پایانه‌های عصبی را در لب خلفی هیپوفیز تحریک می‌کند و موجب آزاد شدن هورمون می‌شود.

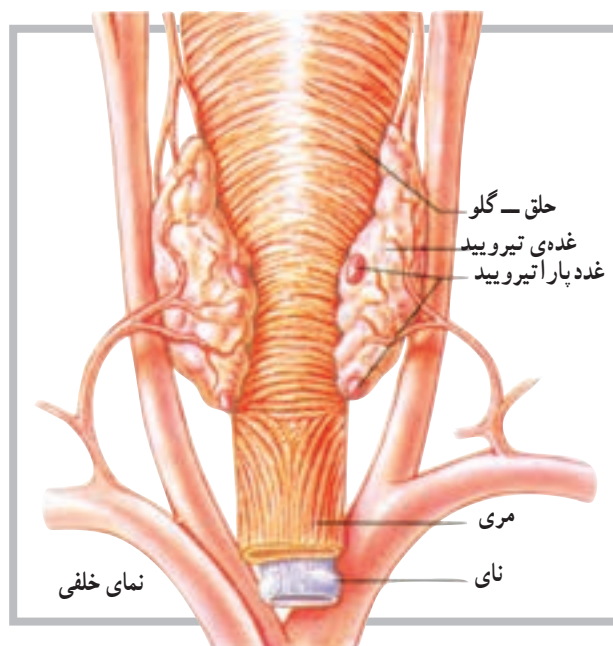
## غده تیروئید

متشکل از قسمت‌های کوچکی با قابلیت ترشح به نام فولیکول است. این فولیکول‌ها یا سلول‌ها بعد از تولید هورمون، آن را به داخل موی‌رگ‌های مجاور رها می‌کنند (شکل ۴-۸).

تیروئید غده‌ای است عضلانی متشکل از دو بخش یا لب خارجی که در زیر حنجره و طرفین نای قرار دارد. این غده توانایی ویژه‌ای برای جدا کردن ید از خون دارد. غده تیروئید



شکل ۴-۸ (الف) غده تیروئید متشکل از لب است که از جلو توسط تنگه به هم متصل‌اند. (ب) سلول‌های فولیکولار هورمون‌های تیروئید را ترشح می‌کنند.



شکل ۵-۸ غدد پاراتیروئید در سطح خلفی غده تیروئید قرار دارد.

هورمون‌های غده تیروئید: غده تیروئید سه هورمون مهم تولید می‌کند. از این سه هورمون، دو هورمون توسط سلول‌های فولیکولی تولید می‌شود. سلول‌های دیگری که در اطراف سلول‌های فولیکولی قرار دارند هورمون سوم را تولید می‌کنند که روی غلظت یون‌های کلسیم و فسفات اثر دارد. دو هورمون مهم غده تیروئید تیروکسین<sup>۱</sup> (T4) و تری‌ایو تیرونین<sup>۲</sup> (T3) هستند.

## غدد پاراتیروئید

غدد پاراتیروئید در روی سطح خلفی غده تیروئید قرار گرفته‌اند و معمولاً تعداد آن‌ها چهار عدد است. همان‌گونه که در شکل (۵-۸) مشاهده می‌شود. موقعیت غدد پاراتیروئید روی سطح تیروئید به صورت غده‌ی بالایی و غده‌ی پایینی است. هورمون این غدد پاراتیروئید هورمون (PTH) یا پاراتورمون<sup>۳</sup> نام دارد که در تنظیم غلظت یون‌های کلسیم و فسفات در خون مهم است.

۱- Thyroxine

۲- Triiodothyronine

۳- Parathormone

هر یک از غدد پاراتیروئید دارای ساختار زرد رنگ کوچکی است که توسط کپسول نازکی از بافت همبند پوشیده شده است. غده‌ی متشکل از سلول‌های ترشح‌کننده، که به‌طور فشرده در کنار هم قرار دارند، به‌طور نزدیک با شبکه‌های مویرگی در ارتباط است.

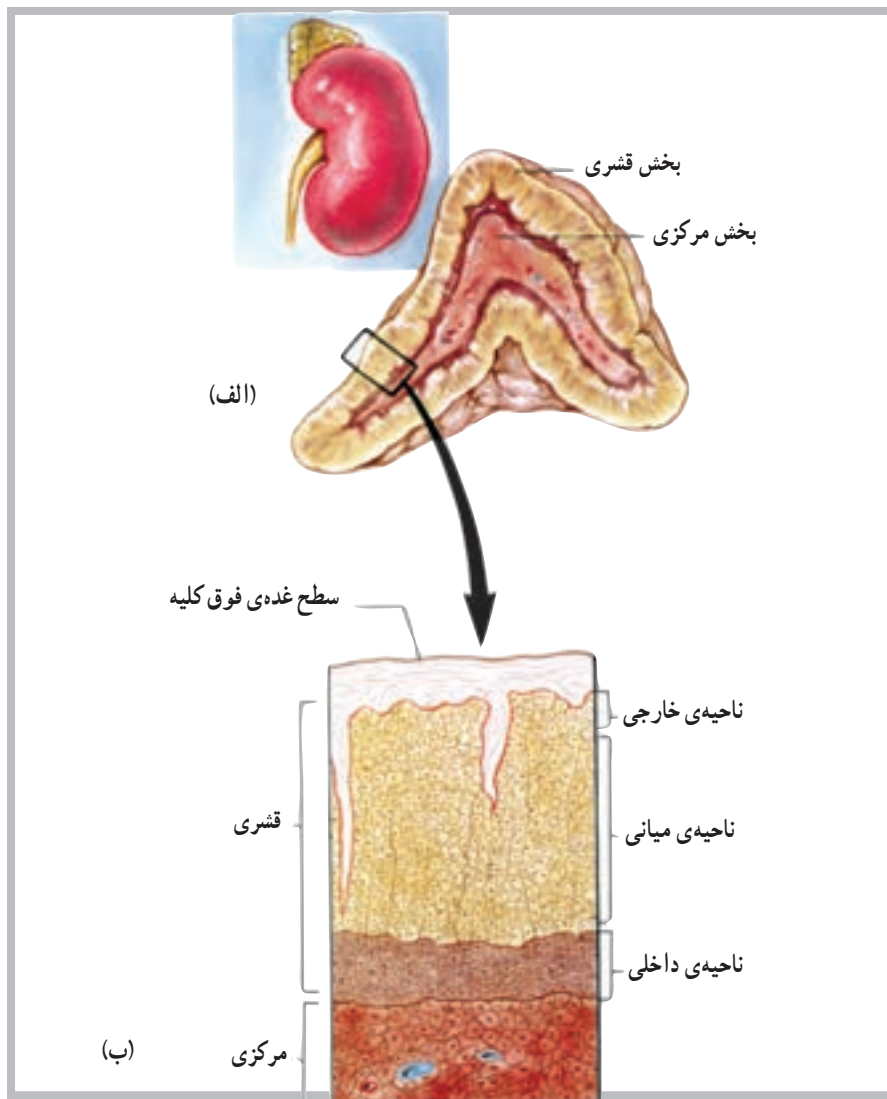
مجموعه‌ی این دو هورمون کتوکولامین‌ها نامیده می‌شود. قشر فوق کلیه مجموعه‌ای از سه ناحیه است که از داخل به خارج عبارت‌اند از: ناحیه‌ی داخلی<sup>۱</sup>، ناحیه‌ی میانی<sup>۲</sup> و ناحیه‌ی خارجی<sup>۳</sup> (شکل ۶ - ۸).

هورمون‌های بخش قشر فوق کلیه عبارت‌اند از: آلدواسترون از ناحیه‌ی خارجی، کورتیزول از ناحیه‌ی میانی و هورمون‌های جنسی از ناحیه‌ی داخلی.

هر یک از غدد پاراتیروئید دارای ساختار زرد رنگ کوچکی است که توسط کپسول نازکی از بافت همبند پوشیده شده است. غده‌ی متشکل از سلول‌های ترشح‌کننده، که به‌طور فشرده در کنار هم قرار دارند، به‌طور نزدیک با شبکه‌های مویرگی در ارتباط است.

### غدد فوق کلیوی

غدد فوق کلیوی ارتباط نزدیکی با کلیه‌ها دارند و هر یک از آن‌ها در بالا و روی یک کلیه قرار دارند. شکل ظاهری غدد فوق کلیوی شبیه پیرامید (هرم) و دارای دو بخش است؛ بخش مرکزی یا (مدولا) و بخش خارجی که قشر فوق کلیه نامیده می‌شود. بخش



شکل ۶ - ۸ (الف) غده‌ی فوق کلیه شامل بخش قشری و بخش مرکزی است. (ب) قشر دارای سه لایه یا ناحیه از سلول‌ها است.

۱- Zona Reticularis

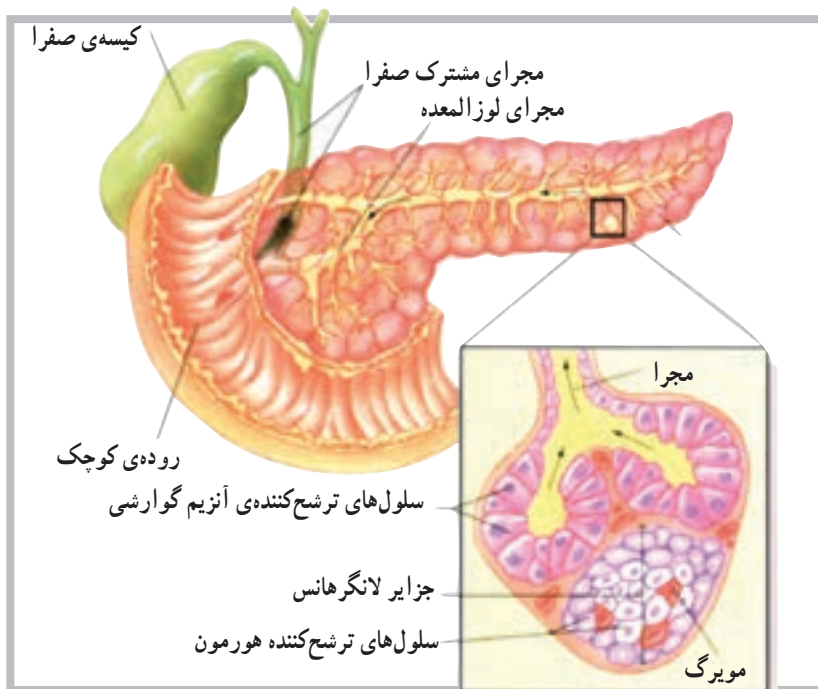
۲- Zona Fasciculata

۳- Zona glomerulosa

## غده‌ی لوزالمعده

نوع درون‌ریز<sup>۲</sup> است. که هورمون‌های خود را به درون مایعات بدن آزاد می‌کند. لوزالمعده غده‌ی طویلی است که در پشت معده قرار دارد و توسط مجرا به اولین قسمت روده‌ی کوچک (دندونوم) متصل است (شکل ۷-۸).

لوزالمعده دارای دو نوع بافت ترشح‌کننده است. نوع اول، یک بافت از نوع برون‌ریز<sup>۱</sup> است که شیریه‌ی گوارشی را از طریق مجرا به داخل دستگاه گوارش رها می‌کند. بافت دیگر از



شکل ۷-۸ سلول‌های ترشح‌کننده‌ی هورمون لوزالمعده به صورت جزایری هستند، که با رگ‌های خونی به طور نزدیک با هم در ارتباط اند. سلول‌های دیگر لوزالمعده آنزیم‌های گوارشی به داخل مجراها ترشح می‌کنند.

هورمون پرولاکتین (PRL)  
 — بخش خلفی: هورمون ضد ادراری (ADH) و

اکسی‌توسین (OT)  
 ۲— تیروئید: هورمون تیروکسین (T4) و تراپودوتیرونین

(T3)

۳— پاراتیروئید: هورمون پاراتورمون (PTH)

۴— فوق کلیه:

— بخش مرکزی: هورمون اپی نفرین و نوراپی نفرین

(کتوکولامین‌ها)

— بخش قشری: هورمون آلدوسترون، هورمون کورتیزول

و هورمون اندروژن و استروژن

۵— لوزالمعده: هورمون انسولین و هورمون گلوکاگون

بخش درون‌ریز لوزالمعده متشکل از سلول‌هایی است که به شکل گروهی اطراف رگ‌های خونی قرار دارند. این گروه از سلول‌ها را جزایر لانگرهانس<sup>۳</sup> می‌نامند و سه نوع سلول مشخص ترشح‌کننده دارند: سلول‌های آلفا که گلوکاگون ترشح می‌کنند، سلول‌های بتا که انسولین ترشح می‌کنند و سلول‌های دلتا که سوماتواستاتین<sup>۴</sup> ترشح می‌کنند.

هورمون‌های غدد درون‌ریز

۱— هیپوفیز

— بخش قدامی: هورمون رشد (GH)، هورمون محرک

تیروئید (TSH)، هورمون مربوط به قشر فوق کلیه (ACTH)،

هورمون محرک فولیکولی (FSH)، هورمون لوتئینی (LH) و

۱— Exocrine

۲— Endocrine

۳— Islets of Langerhans

۴— Somato statin



## خودآزمایی

- ۱- دستگاه غدد درون‌ریز را تعریف کنید.
- ۲- مهم‌ترین غده‌ی درون‌ریز را نام ببرید.
- ۳- از بخش قدامی هیپوفیز حداقل سه هورمون را نام ببرید.
- ۴- بخش خلفی هیپوفیز چه هورمون‌هایی را ترشح می‌کند؟
- ۵- نواحی بخش قشر فوق کلیه را نام ببرید.
- ۶- هورمون‌های تیروئید را نام ببرید.
- ۷- واژه‌ی کتوکولامین‌ها برای کدام یک از هورمون‌ها استفاده می‌شود؟
- ۸- آلدواسترون از کجا ترشح می‌شود؟
- ۹- هورمون‌های لوزالمعده کدام‌اند؟

### دستگاه تنفس

هدف‌های رفتاری: دانش‌آموز در پایان این فصل باید بتواند:

- ۱- دستگاه تنفس را تعریف کند؛
- ۲- اجزای سازنده‌ی دستگاه تنفس را نام ببرد؛
- ۳- عضلات تنفسی را معرفی کند؛
- ۴- مسیرهای تنفسی را نام ببرد؛
- ۵- ساختار میکروسکوپی دستگاه تنفس را توضیح دهد؛
- ۶- تفاوت شش‌ها را بیان کند.

### اندام‌های دستگاه تنفس

هوا از داخل بینی، تغییراتی از قبیل تصفیه‌ی ذرات، تنظیم دما و رطوبت، روی آن انجام می‌شود.

**حفره‌ی بینی:** حفره‌ی بینی<sup>۱</sup> فضایی است خالی در پشت بینی که توسط دیواره‌ی بینی<sup>۲</sup> به دو قسمت چپ و راست تقسیم شده است. حفره‌ی بینی توسط اجزای استخوانی از حفره‌ی دهان و حفره‌ی جمجمه جدا شده است. در حفره‌ی بینی سه جفت استخوان به نام صدفی<sup>۳</sup> به صورت فوقانی، میانی و تحتانی قرار دارند. این استخوان‌ها، ضمن تقسیم حفره به مسیرهای متعدد، سطح بیش‌تری را در حفره فراهم می‌کنند (شکل ۱-۹).

دستگاه تنفسی شامل تعدادی از مسیرهای تنفسی است که ضمن تصفیه‌ی هوای ورودی، آن را به درون ریه‌ها و نهایتاً به کیسه‌های هوایی که محل تبادل گازها است هدایت می‌کند. تمام فرایند تبادل گازها بین اتمسفر و سلول‌های بدن تنفس نامیده می‌شود.

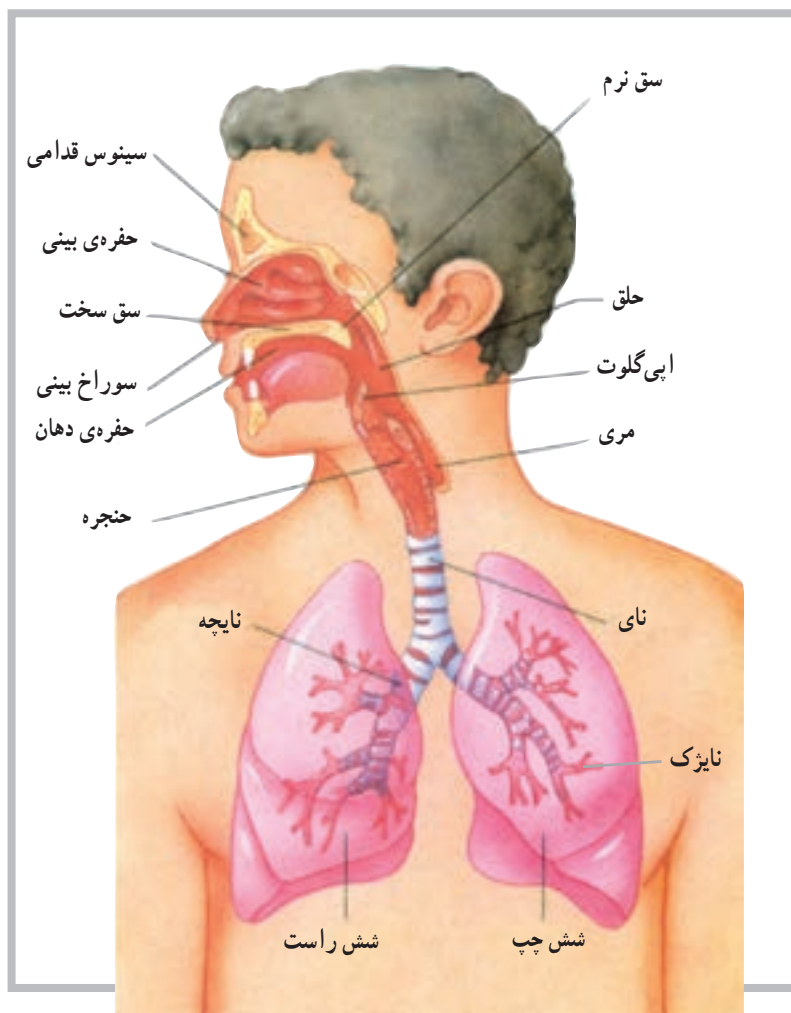
#### بینی

بینی عضوی است که با پوست پوشیده شده و با استخوان، غضروف و عضله حمایت می‌شود. دو سوراخ بینی امکان عبور هوا را به داخل دستگاه تنفس فراهم می‌کند. به علاوه هنگام عبور

۱ - Nasal Cavity

۲ - Nasal Septum

۳ - Conchae



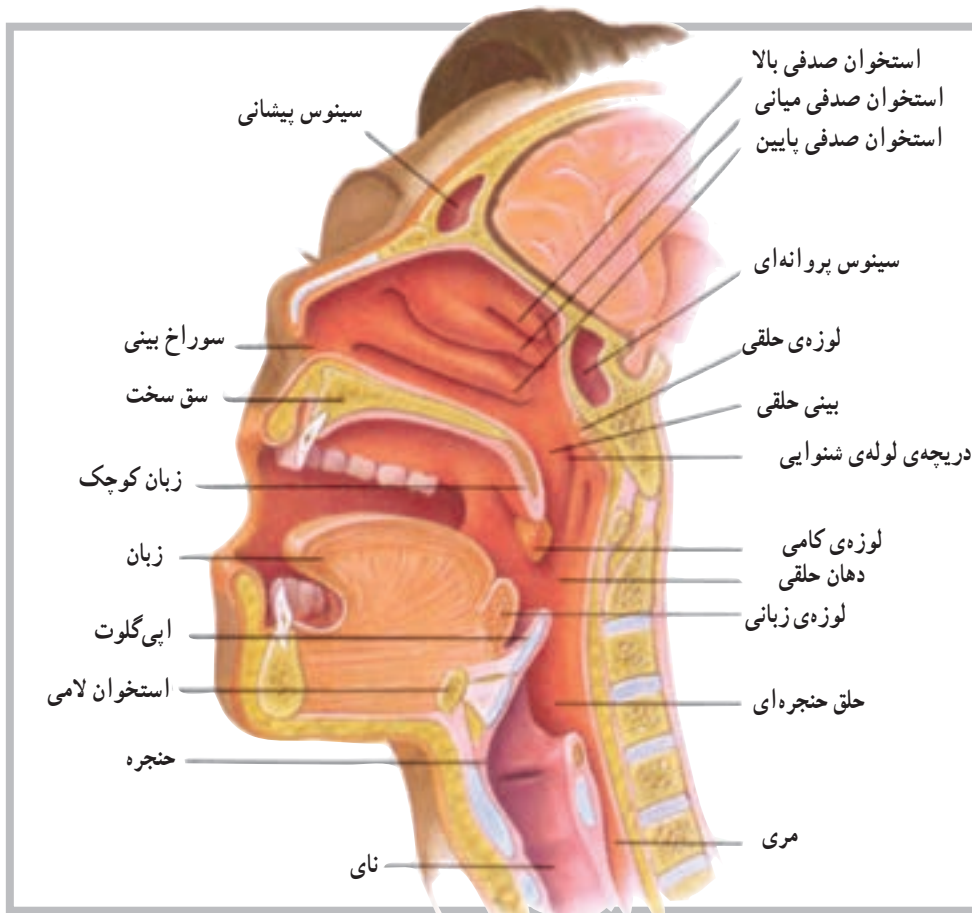
شکل ۱-۹ اندام‌های دستگاه تنفسی

## سینوس‌ها

سینوس‌ها<sup>۱</sup> فضاهای پرشده از هوا هستند که در بالای بینی، بین استخوان‌های آرواره‌ی بالا، پیشانی، پرویژنی و گیجگاهی جمجمه، قرار گرفته‌اند. سینوس‌ها با حفره‌ی بینی در ارتباط‌اند. و ترشحات خود را به داخل حفره‌ی بینی تخلیه می‌کنند.

## حلق

حلق<sup>۲</sup> (گلو) در پشت حفره‌ی دهان، بین حفره‌ی بینی و حنجره<sup>۳</sup>، قرار دارد. حلق مسیری است برای عبور غذا از دهان به داخل مری و عبور هوا بین حفره‌ی بینی و حنجره. حلق در تولید صدا نیز نقش ایفا می‌کند (شکل ۲-۹).



شکل ۲-۹ ویژگی‌های مجرای فوقانی تنفسی

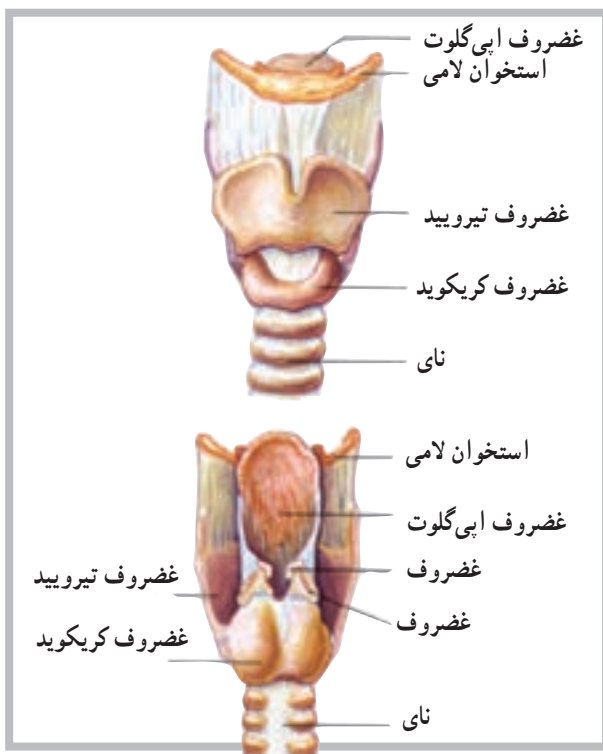
### حنجره

حنجره فضایی است برای عبور هوا که در بالای نای<sup>۱</sup> و در زیر حلق قرار دارند. حنجره مسیری است برای ورود و خروج هوا به داخل و خارج نای؛ هم‌چنین از ورود اشیای خارجی به داخل نای جلوگیری می‌کند. تارهای صوتی<sup>۲</sup> نیز در حنجره قرار دارند.

### نای

نای، مجرای است انعطاف‌پذیر به نام (لوله‌ی هوا) به قطر ۲/۵ سانتی‌متر و طول ۱۲/۵ سانتی‌متر. نای از بالا به پایین جلوی مری قرار دارد و به داخل حفره‌ی سینه وارد می‌شود. نای در داخل حفره‌ی سینه به دو شاخه‌ی چپ و راست، برای ورود به شش چپ و راست، تقسیم می‌شود (شکل ۳-۹).

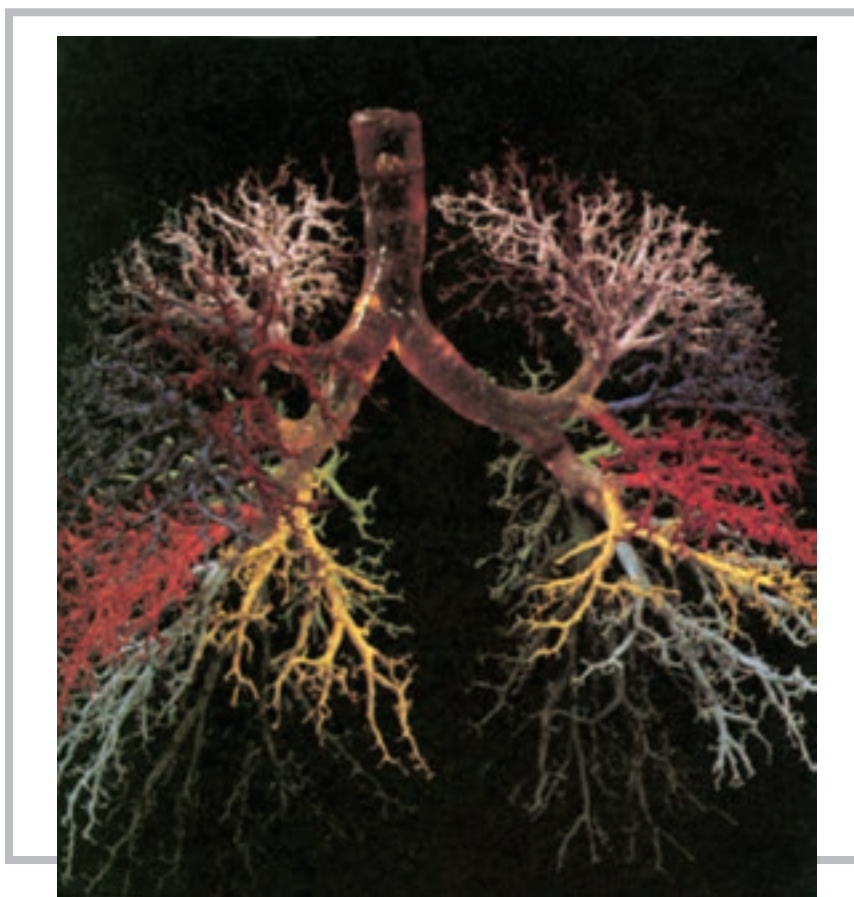
شکل ۳-۹ نمای قدامی و خلفی حنجره



## درخت نایچه‌ای

تعداد لب‌های دو ریه است ریه در سمت چپ دارای دو لب و در سمت راست سه لب دارد. این انشعابات دارای تقسیمات متعدد دیگری می‌شود و هریار شاخه‌های بیش‌تر و ظریف‌تری را شکل می‌دهد (شکل ۹-۴). این شاخه‌ها یا مجاری هوایی ظریف، به نایژک موسوم‌اند و به اندام‌های میکروسکوپی بسیار ظریفی، به نام کیسه‌های هوایی، در ریه منتهی می‌گردند در این کیسه‌ها واکنش و عمل تبادل گازی، در اثر عمل دم و بازدم، انجام می‌شود.

درخت نایچه‌ای<sup>۱</sup> شامل نای و انشعابات متعدد است که به کوچک‌ترین مسیر هوایی و در نهایت به آلتول<sup>۲</sup> یا کیسه‌ی هوایی، محل تبادل گازی، منتهی می‌گردد. اولین تقسیم نای در حدود پنجمین مهره‌ی پشت است و در آن‌جا نای به دو انشعاب چپ و راست تقسیم می‌شود. سپس انشعاب چپ به دو شاخه و انشعاب راست نیز به سه شاخه تقسیم می‌گردد. این انشعابات مطابق با



شکل ۹-۴

## ریه‌ها

تقریباً تمام حفره‌ی سینه‌ای را پر می‌کنند، ضمن این که ریه‌ی چپ، به دلیل وجود قلب در سمت چپ حفره‌ی سینه‌ای، قدری کوچک‌تر از ریه‌ی راست است، با تنها دو لب؛ در حالی که ریه‌ی راست دارای سه لب است (شکل ۹-۵).

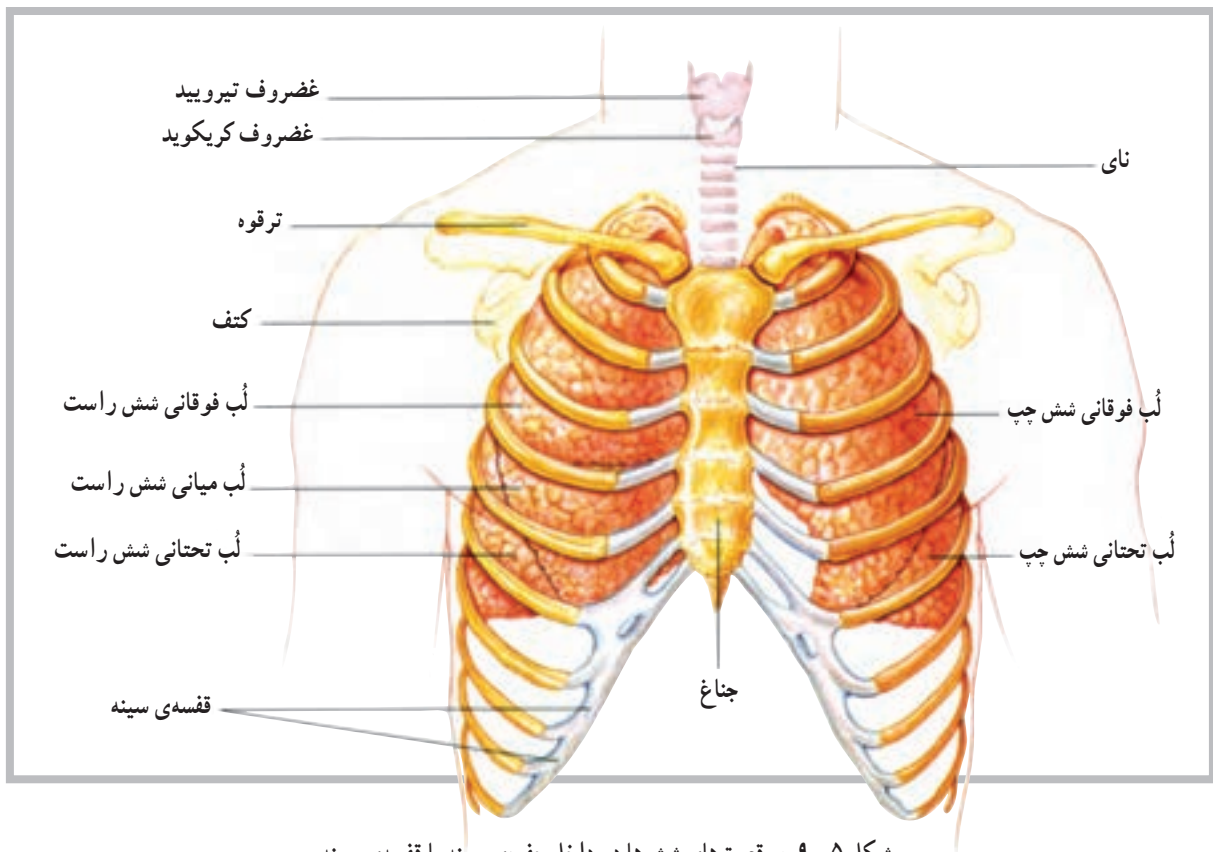
ریه‌ها<sup>۳</sup> اندام‌های نرم، اسفنجی و مخروطی شکل هستند که در حفره‌ی سینه‌ای قرار گرفته‌اند. ریه‌ی چپ و راست توسط قلب از هم جدا می‌شوند. اندازه‌ی ریه‌ها در حدی است که

۱ - Bronchial tree

۲ - Alveoli

۳ - Lungs





شکل ۹-۵. موقعیت‌های شش‌ها در داخل حفره‌ی سینه یا قفسه‌ی سینه

این فضای احتمالی را حفره‌ی جنبی<sup>۵</sup> نامیده‌اند.

### عضلات تنفسی

عضلات تنفسی از نوع عضلات اسکلتی هستند و مشابه آن‌ها عمل می‌کنند. وظیفه‌ی اصلی این عضلات روی قفسه‌ی سینه برای جابه‌جایی هوا به داخل و خارج از ریه‌ها است. عضلات تنفسی شامل دیافراگم، بین‌دنده‌ای خارجی و داخلی، جناغی چنبری پستانی، نردبانی، مورب شکمی خارجی و داخلی، راست شکمی و عضله‌ی عرضی شکمی است.

همان‌گونه که در شکل مشاهده می‌شود، ریه از جلو توسط استخوان جناغ، از کنار توسط دنده‌ها و از پشت توسط ستون مهره‌ها محافظت می‌شود. ارتباط دو شاخه‌ی اصلی نای با ریه‌ها از طرف سطح داخلی ریه‌هاست. محل ورود نای به داخل هر ریه در ناحیه‌ای به نام ناف<sup>۱</sup> روی سطح داخلی ریه است. هریک از دو ریه توسط غشای ظریفی به نام پرده‌ی جنب<sup>۲</sup> احشایی پوشیده شده است. این پرده در ناحیه‌ی ناف تا می‌خورد و پرده‌ی دیگری به نام پرده‌ی جنب جداری<sup>۳</sup> را شکل می‌دهد. این پرده در نهایت دیواره‌ی داخلی حفره‌ی سینه‌ای یا فضای ریوی<sup>۴</sup> را شکل می‌دهد. اگرچه بین دو جنب احشایی و جداری فضای قابل ملاحظه‌ای وجود ندارد اما

۱ - hilus

۴ - Mediastinum

۲ - Visceral Pleura

۵ - Pleural Cavity

۳ - Parietal Pleura

## خودآزمایی

- ۱- دستگاه تنفس را تعریف کنید.
- ۲- اندام‌های درگیر در دستگاه تنفس را شرح دهید.
- ۳- نای و تقسیمات آن را توضیح دهید.
- ۴- ساختار داخلی بینی را توضیح دهید.
- ۵- موقعیت آناتومیکی ریه‌ها را توضیح دهید.
- ۶- کوچک‌ترین واحد آناتومی ریه چه نامیده می‌شود؟
- ۷- موقعیت سینوس‌ها را شرح دهید.
- ۸- موقعیت نای را در بدن شرح دهید.
- ۹- درخت نایچه‌ای چیست؟
- ۱۰- تفاوت حلق و حنجره را توضیح دهید.

### دستگاه دفع ادرار

هدف‌های رفتاری: دانش‌آموز در پایان این فصل باید بتواند:

۱- دستگاه دفع ادرار را تعریف کند؛

۲- اجزای سازنده‌ی دستگاه دفع ادرار را شرح دهد؛

۳- ساختار کلیه را شرح دهد؛

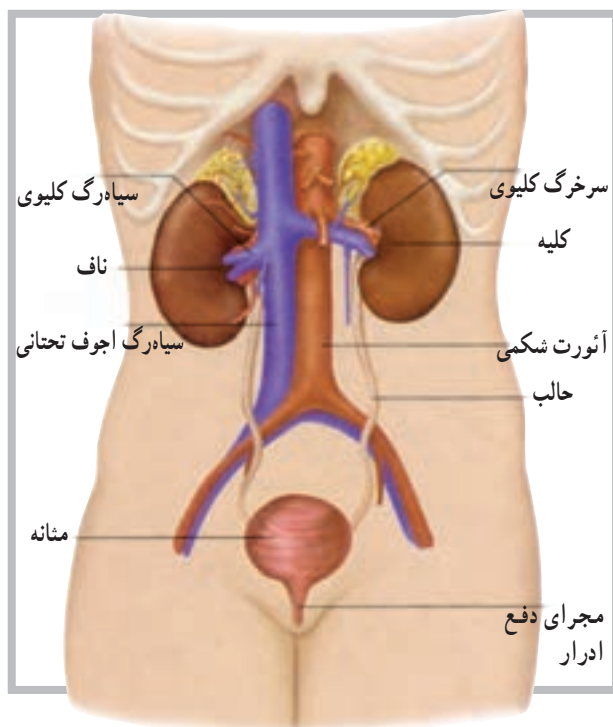
۴- ساختار نفرون را شرح دهد؛

۵- موقعیت کلیه‌ها را توضیح دهد؛

۶- گلومرول را توضیح دهد؛

۷- انواع نفرون‌ها را توضیح دهد؛

۸- حالب یا میزنای را شرح دهد.



سیستم دفع ادرار شامل یک جفت کلیه است که مواد زائد را به شکل ادرار از خون جدا می‌کند. دو حالب (میزنای) نیز دو کلیه را به مثانه متصل می‌کنند و از این طریق ادرار از کلیه‌ها وارد مثانه می‌شود. مثانه در انتقال ادرار به خارج از بدن نقش مهمی دارد.

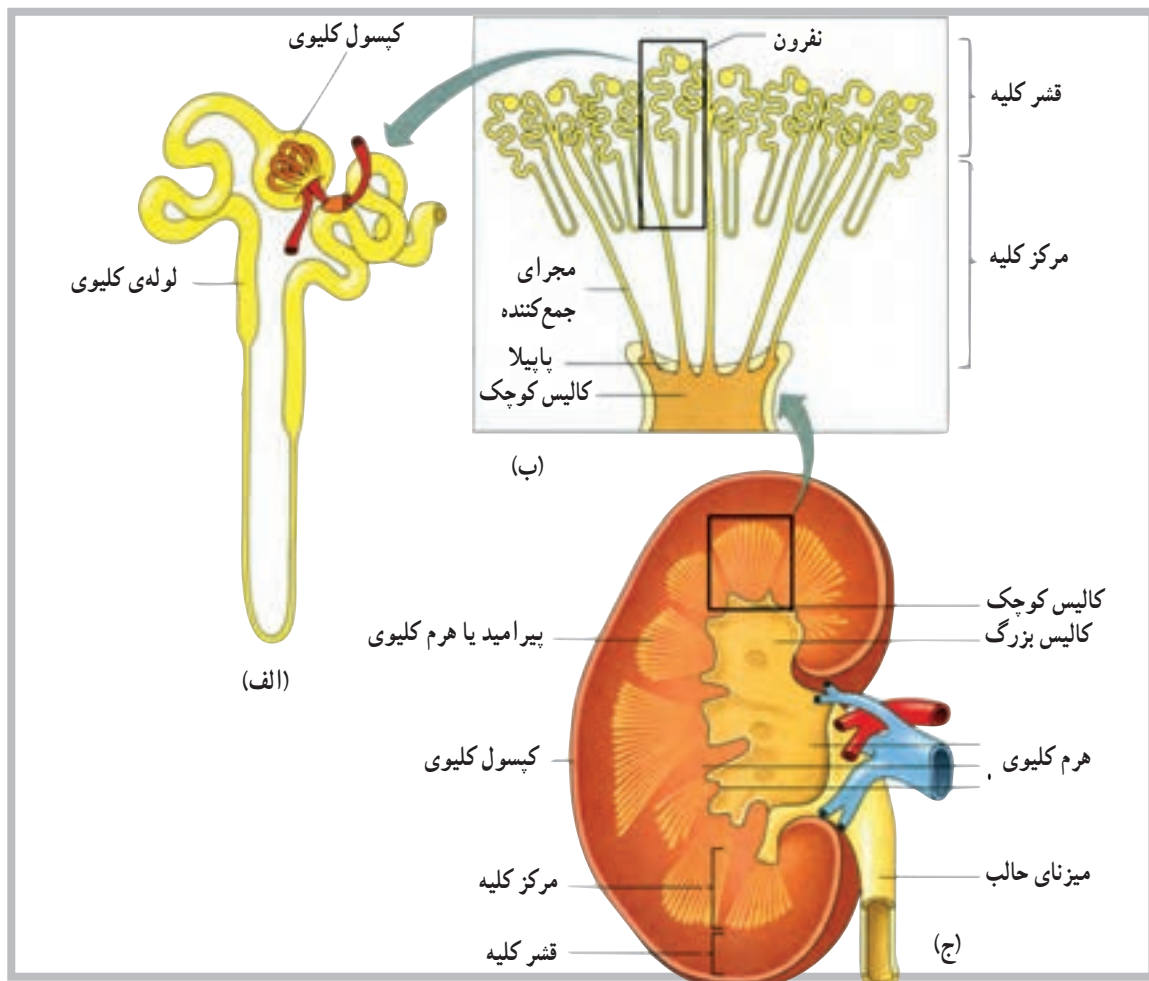
#### کلیه‌ها

کلیه‌ها<sup>۱</sup> اندام لوبیایی شکل قرمز رنگی هستند با سطح صاف، دارای طولی در حدود ۱۲ سانتی‌متر، عرض ۶ سانتی‌متر و ضخامت در حدود ۳ سانتی‌متر که درون یک کیسول بیضی سخت قرار دارند. **موقعیت کلیه‌ها:** کلیه‌ها در دو طرف ستون مهره‌ها، نزدیک به دیواره‌ی خلفی در عقب حفره‌ی شکمی قرار دارند. اگرچه جایگاه کلیه‌ها در افراد مختلف، به دلیل وضعیت بدنی و حرکات تنفسی، تا اندازه‌ای تغییر می‌کند ولی به‌طور کلی حدود بالایی و پایینی کلیه‌ها بین دوازدهمین دنده و سومین مهره‌ی کمری ستون مهره‌هاست. به‌طور تقریبی موقعیت کلیه‌ی سمت چپ بین ۱/۵ تا ۲ سانت بالاتر از کلیه‌ی سمت راست است. کلیه‌ها توسط بافت هم‌بند، بافت چربی

شکل ۱-۱۰ سیستم ادراری شامل کلیه‌ها، حالب‌ها، مثانه و مجرای دفع ادرار می‌باشد. به رابطه‌ی بین این اجزا و رگ‌های خونی توجه کنید.

مدولاً موسوم است. بخش میانی، توده‌ای است از مجاری میکروسکوپی که به صورت رشته‌هایی در کنار هم قرار دارد. مجموعه‌ی این مجاری میکروسکوپی در بخش میانی هرم را به وجود می‌آورد. انتهای نزدیک این هرم‌ها به طرف سطح مقعر کلیه است و در مجاورت کالیس‌ها قرار دارد. هرم‌ها مجموعه‌ای از مجاری جمع‌کننده‌ی ادرار هستند که در بخش انتهایی نفرون می‌باشد. قشر کلیه، در مقایسه با بخش مرکزی، متفاوت است و بیش‌تر به صورت لانه مانند مشاهده می‌شود و به شکل یک پوسته بخش مرکزی را، به طور کامل، احاطه کرده است. ظاهر دانه مانند مانند بخش قشری کلیه‌ها، به دلیل وجود مجاری ظریف، مربوط به نفرون‌ها<sup>۱</sup> است. نفرون‌ها کوچک‌ترین واحد کاری دستگاه دفع ادرار محسوب می‌شود (شکل ۲-۱°).

و عضلات عمقی پشت، در محل خود مستقر می‌باشد (شکل ۱-۱°). ساختار کلیه: کلیه‌ها دارای دو سطح محدب در بیرون و مقعر در داخل است. در روی سطح داخلی کلیه یک فرورفتگی مشخص مشاهده می‌شود که ناف<sup>۱</sup> کلیه نام دارد. ناف کلیه تنها محلی است که کلیه با اندام‌هایی مانند سرخرگ، سیاهرگ، عصب و حالب (میزنای)<sup>۲</sup> ارتباط برقرار می‌کند. انتهای فوقانی حالب‌ها پس از عبور از ناحیه‌ی ناف کلیه به داخل کلیه فضایی به نام لگنچه<sup>۳</sup> را ایجاد می‌کند که، به دلیل تقسیمات متعدد، اجزایی قیف مانند را شکل می‌دهند. این تقسیمات در مرحله‌ی اول منجر به شکل‌گیری ۲ تا ۳ و در مرحله‌ی بعدی منجر به شکل‌گیری ۸ تا ۱۴ اندام قیف مانند، به نام کالیس<sup>۴</sup>، می‌گردد. در یک برش طولی از کلیه، دو ناحیه‌ی مشخص مشاهده می‌شود که ناحیه‌ی بیرونی به قشر<sup>۵</sup> و ناحیه‌ی مرکزی یا میانی به



شکل ۲-۱° الف - یک نفرون منفرد، ب - هرم یا پیرامید کلیوی با نفرون‌ها، ج - مقطع طولی کلیه

۱ - hilum

۲ - Ureter

۳ - renal pelvis

۴ - Calyces

۵ - Cortex

۶ - medulla

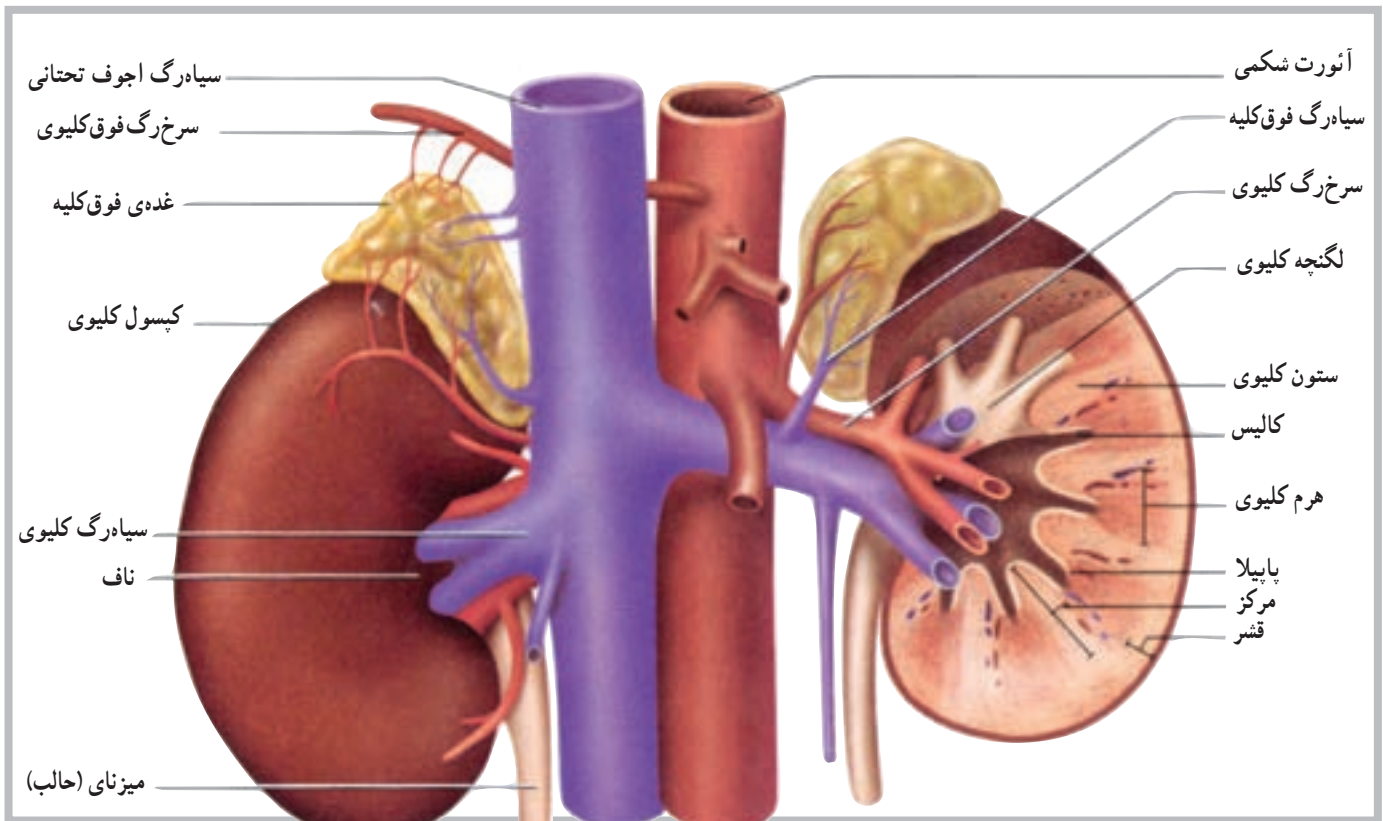
۷ - nephrons

به شاخه‌های متعدد کوچک‌تری تقسیم می‌شود و در نهایت به سرخرگچه‌های آوران<sup>۱</sup> منتهی می‌گردد. این سرخرگچه‌ها وارد نفرون‌ها می‌شوند و توده‌ی جدیدی به نام گلومرول<sup>۲</sup> را شکل می‌دهند که در عمل تصفیه حایز اهمیت است.

خون سیاهرگی کلیه‌ها توسط رگ‌های متعددی جمع‌آوری می‌شود و در مجموع توسط سیاهرگ‌های کلیوی در حفره‌ی شکمی به بزرگ‌سیاهرگ زیرین می‌پیوندد (شکل ۳-۱۰).

رگ‌های خونی کلیه: سرخرگ‌های کلیوی پس از جدا شدن از آئورت در حفره‌ی شکمی از ناف وارد کلیه می‌شود. این سرخرگ‌ها حجم قابل ملاحظه‌ای از خون را برای تصفیه وارد کلیه‌ها می‌کنند. تخمین زده می‌شود، در شرایط استراحت، حدود ۱۵ تا ۳۰ درصد از کل برون‌ده قلب وارد کلیه‌ها می‌شود. این در حالی است که وزن کلیه در حدود ۱٪ وزن بدن است.

سرخرگ‌ها پس از ورود به کلیه‌ها و عبور از بخش مرکزی،



شکل ۳-۱۰

### سرخرگچه‌ی و ابران<sup>۶</sup>.

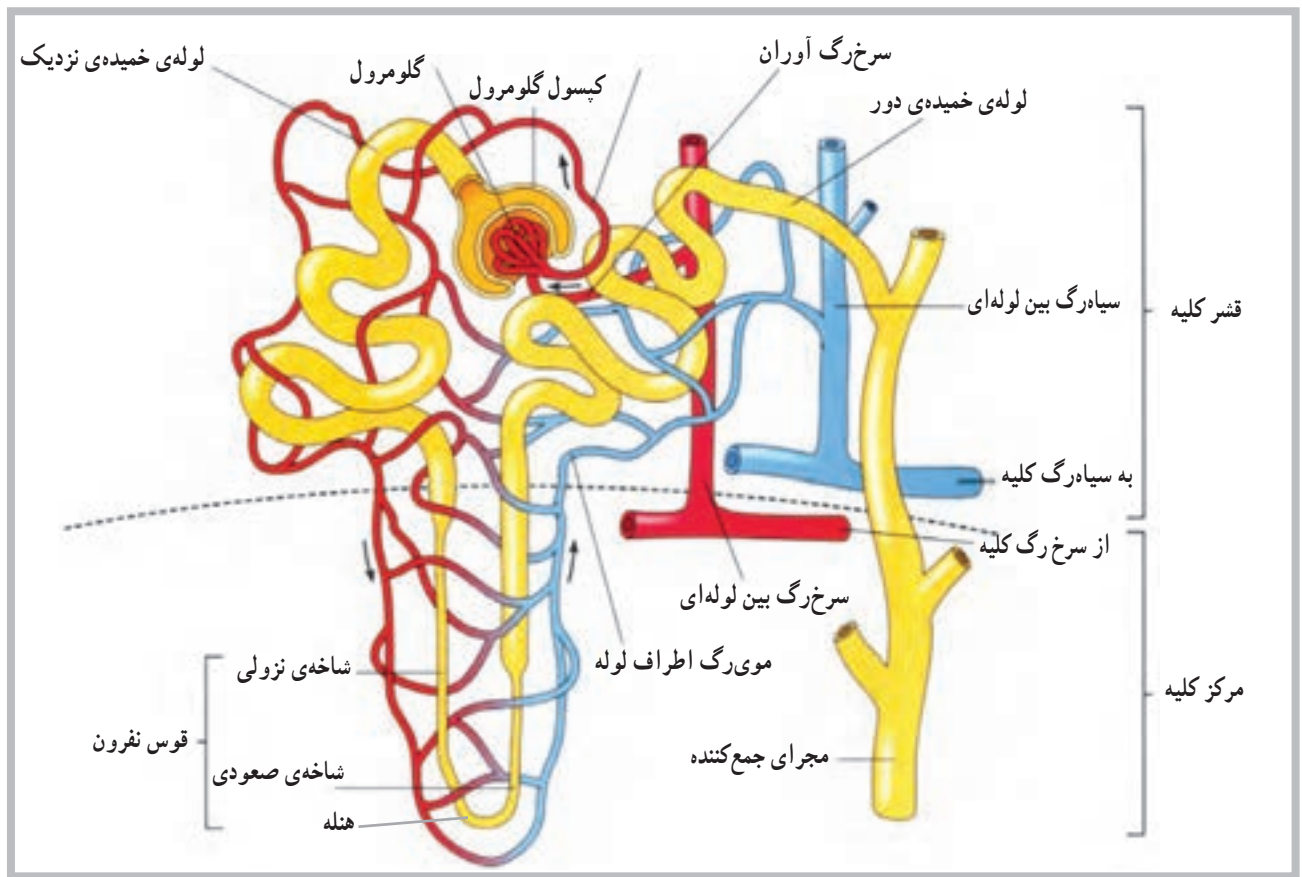
هم‌چنین اجزای سازنده‌ی مجاری کلیوی به ترتیب عبارت‌اند از: لوله‌ی خمیده‌ی نزدیک<sup>۷</sup>، اندام نزولی<sup>۸</sup>، قوس هنله<sup>۹</sup>، اندام صعودی<sup>۱۰</sup>، لوله‌ی خمیده‌ی دور<sup>۱۱</sup> و مجرای جمع‌کننده‌ی<sup>۱۲</sup> ادرار (شکل ۴-۱۰).

### ساختار نفرون

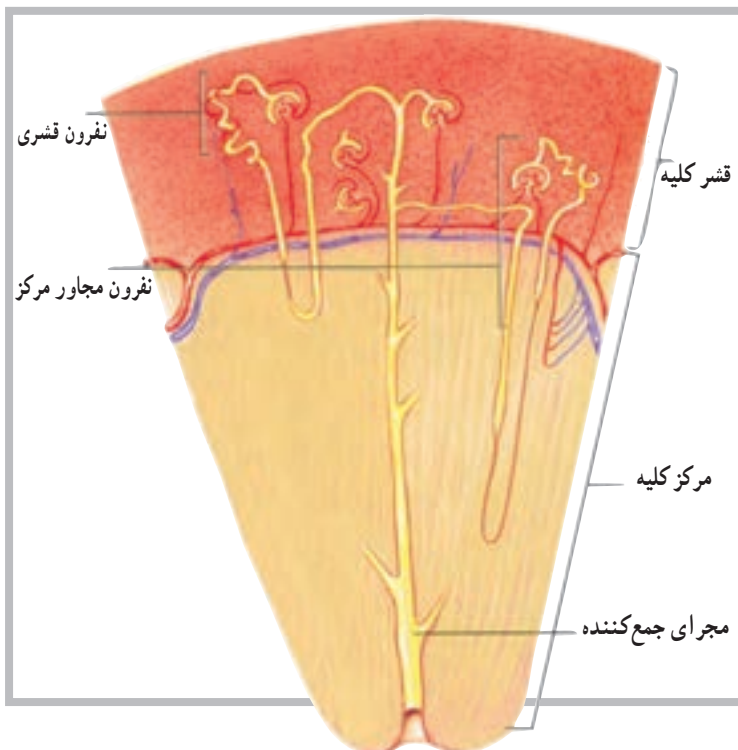
هر کلیه متشکل از حدود یک میلیون نفرون است. هر نفرون خود شامل گویچه‌ی کلیوی<sup>۳</sup> و مجاری کلیوی<sup>۴</sup> است. گویچه‌ی کلیوی نیز شامل واحد تصفیه است که تشکیل شده است از: کپسول بومن<sup>۵</sup>، سرخرگچه‌ی آوران، گلومرول و

۱ - afferent arterioles	۲ - Glomerulus	۳ - Renal Corpuscle	۴ - Renal tubule
۵ - Bowman's Capsule	۶ - Efferent arterioles	۷ - Proximal convoluted tubule	۸ - Descending limb
۹ - Loop of Henle	۱۰ - Ascending limb	۱۱ - Distal convoluted tubule	۱۲ - Collecting duct





شکل ۴-۱۰ ساختار نفرون و رگ‌های خونی مرتبط با آن



انواع نفرون‌ها: به طور کلی نفرون‌ها به دو گروه تقسیم می‌شوند. گروه اول، نفرون‌های بخش قشری اند که قسمت عمده‌ی ساختار آن‌ها در بخش قشری قرار دارد و کم‌تر مشاهده می‌شود که قسمت‌هایی از آن‌ها از قبیل قوس هنله وارد بخش مرکزی کلیه شود. گروه دیگر نفرون‌ها، نفرون‌های مجاور مرکزند<sup>۲</sup>. در این نوع نفرون‌ها، قسمت دانه مانند نفرون (قسمت تصفیه‌کننده) نزدیک به بخش مرکزی یا مدولاست و به همین دلیل بخش عمده‌ای از ساختار نفرون در داخل بخش مرکزی قرار می‌گیرد (شکل ۵-۱۰).

شکل ۵-۱۰ نفرون‌های قشری نزدیک به سطح کلیه اند، نفرون‌های مجاور مرکز نزدیک به مرکز (مدولا) هستند.

۱ - Cortical nephrons

۲ - Juxtamedullary nephrons

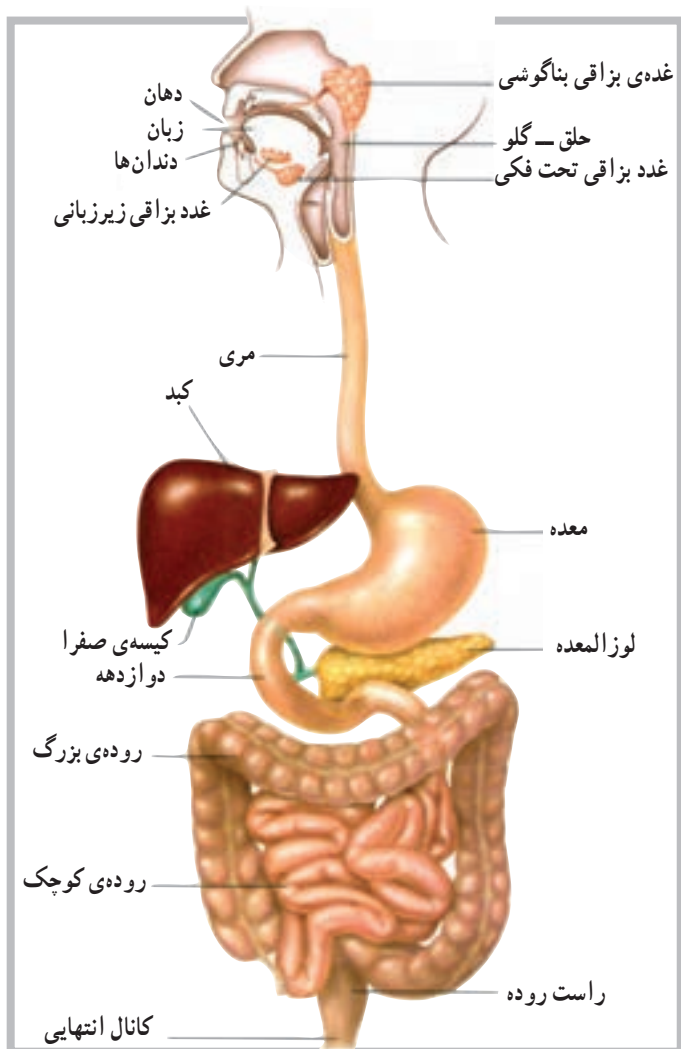
## خودآزمایی

- ۱- دستگاه دفع ادرار را تعریف کنید.
- ۲- اندام‌های مربوط به دستگاه دفع ادرار را نام ببرید.
- ۳- انواع نفرون‌ها را نام ببرید.
- ۴- مشخصات نفرون‌های مجاور مدولا را توضیح دهید.
- ۵- ارتباط کلیه‌ها با مثانه توسط چه اندامی صورت می‌گیرد؟
- ۶- کالیس‌ها در کدام بخش کلیه قرار دارند؟
- ۷- هرم‌ها یا پیرامید در کدام بخش از کلیه قرار دارند؟
- ۸- موقعیت کلیه‌ها را توضیح دهید.
- ۹- گلو مرون چیست؟
- ۱۰- در ساختار نفرون، قسمت بعد از اندام صعودی چه نام دارد؟

## دستگاه گوارش

هدف‌های رفتاری: دانش‌آموز در پایان این فصل باید بتواند:

- ۱- دستگاه گوارش را تعریف کند؛
- ۲- قسمت‌های مختلف دستگاه گوارش را از بالاترین تا پایین‌ترین عضو به ترتیب معرفی کند؛
- ۳- سه بخش اصلی روده‌ی کوچک را نام ببرد؛
- ۴- بخش‌های روده‌ی بزرگ را نام ببرد؛
- ۵- غدد بزاقی را نام ببرد؛
- ۶- دریچه‌های معده را توضیح دهد؛
- ۷- غدد کمکی مربوط به گوارش را نام ببرد.



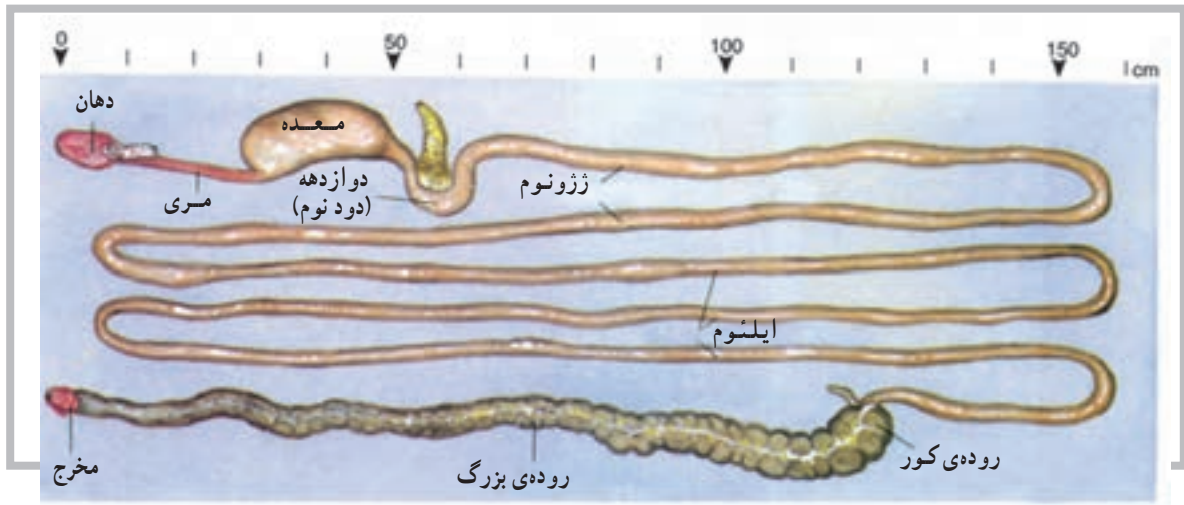
گوارش فرایندی است که طی آن غذا، هم از نظر فیزیکی و هم از نظر شیمیایی، ساده می‌شود، به گونه‌ای که غشای سلول بتواند آن را جذب کند. دستگاه گوارش<sup>۱</sup> متشکل است از لوله‌ی طویلی (جهاز هاضمه)<sup>۲</sup> که از دهان شروع و به مقعد (مخرج) ختم می‌شود. این دستگاه هم‌چنین شامل چندین اندام کمکی است که ترشحات خود را به داخل لوله‌ی گوارش آزاد می‌کنند. لوله‌ی گوارشی شامل دهان، حلق، مری، معده، روده‌ی کوچک، روده‌ی بزرگ و لوله‌ی انتهایی است. اندام‌های کمکی دستگاه گوارش نیز شامل غدد بزاقی، کبد، کیسه‌ی صفرا و لوزالمعده می‌باشد (شکل ۱-۱۱).

شکل ۱-۱۱ اندام‌های اصلی دستگاه گوارش

## مشخصات عمومی لوله‌ی گوارشی

ساختار دیواره‌ی آن، نحوه‌ی حرکت غذا در آن و عصب‌گیری آن، یک‌نواخت نیست (شکل ۲-۱۱).

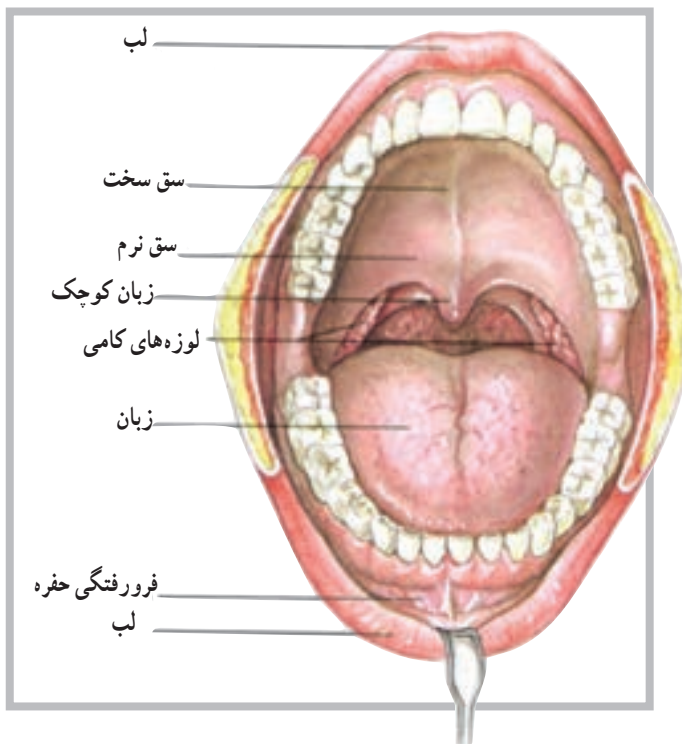
لوله‌ی گوارشی مجرای است عضلانی به طول ۹ متر که از سطح قدامی حفره‌ی بدن شروع می‌شود و در طول این لوله



شکل ۲-۱۱ کانال گوارشی، لوله‌ای است عضلانی با طول تقریباً ۹ متر

## دهان

دهان اولین قسمت از لوله‌ی گوارشی است که غذا را دریافت می‌کند و با تبدیل آن به ذرات کوچک‌تر و مخلوط کردن با بزاق دهان، فرایند گوارش را شروع می‌کند. دهان با لب‌ها، گونه‌ها، زبان و سقف دهان محصور شده است. فضای بین سقف دهان و زبان به حفره‌ی دهان موسوم است (شکل ۳-۱۱).



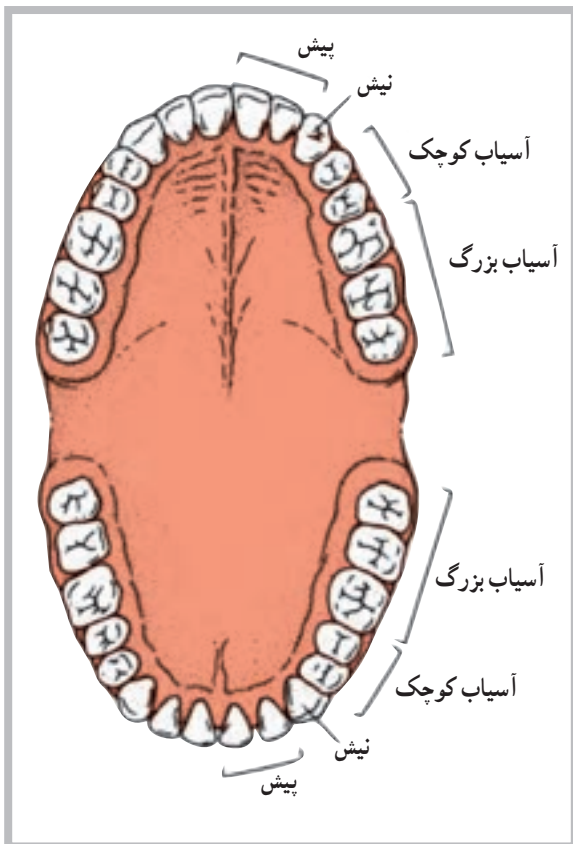
شکل ۳-۱۱ دهان برای فرو بردن غذا و آماده کردن آن برای گوارش سازگار شده است.

## زبان

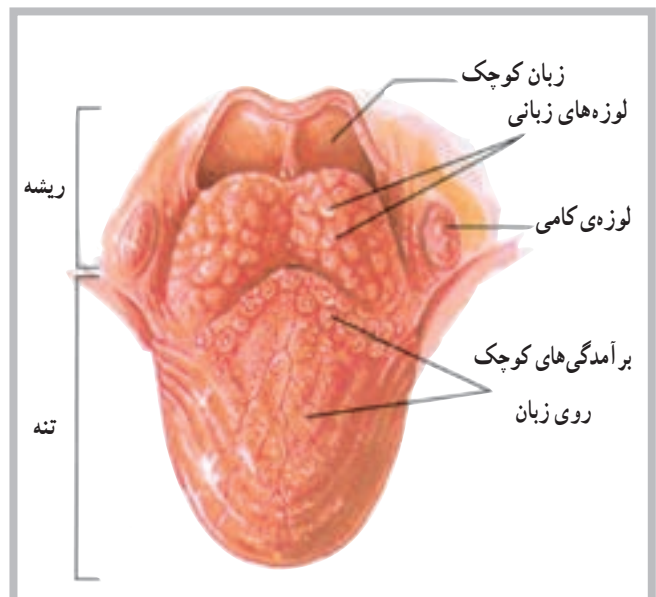
## دندان‌ها

دندان‌ها<sup>۵</sup> دارای سخت‌ترین ساختارها بدن‌اند، با این حال، به عنوان بخشی از سیستم اسکلتی محسوب نمی‌شدند. اهمیت دندان‌ها در حفره‌ی دهان به سبب توانایی آن‌ها در آسیاب کردن ذرات غذاست که در نتیجه‌ی حرکت دو آرواره روی یکدیگر انجام می‌گیرد. دندان‌ها، با توجه به رویش دو مرحله‌ای خود دو دسته‌اند: دندان‌های ابتدایی و دندان‌های ثانوی یا دایمی. دندان‌های دایمی معمولاً از حدود ۶ سالگی ظاهر می‌شوند، اما کامل شدن آن‌ها، از نظر تعداد، ممکن است تا ۱۷ و حتی ۲۵ سالگی به طول انجامد. تعداد کامل دندان‌ها ۳۲ عدد است که به ترتیب عبارت‌اند از: نیش<sup>۶</sup> (۴ عدد)، پیش<sup>۷</sup> (۸ عدد)، آسیاب کوچک<sup>۸</sup> (۸ عدد) و آسیاب بزرگ<sup>۹</sup> (۱۲ عدد) (شکل ۵-۱۱).

زبان<sup>۱</sup> اندامی است ضخیم و عضلانی که در کف دهان قرار دارد. هنگام بسته بودن دهان، زبان تقریباً تمام حفره‌ی دهان را پر می‌کند. سطح زبان توسط غشای مخاطی آن پوشیده شده و به وسط کف دهان متصل است. بدنه‌ی زبان عمدتاً از تارهای عضلانی اسکلتی ساخته شده است. این تارها در جهت‌های مختلف قرار گرفته‌اند و به همین دلیل قابلیت حرکت در جهات مختلف را دارند. با توجه به ویژگی‌های فوق، زبان وسیله‌ای مناسب برای مخلوط کردن غذا با بزاق و جابه‌جا کردن آن برای جویده شدن در حفره‌ی دهان است. برآمدگی‌های سخت روی سطح زبان، به نام پاپیلا<sup>۲</sup>، اصطکاک خاصی را روی سطح زبان ایجاد می‌کند که برای جابه‌جا کردن غذا در حفره‌ی دهان مؤثر است. پرزهای چشایی<sup>۳</sup> نیز در میان برآمدگی‌های فوق قرار دارند. ناحیه‌ی خلفی زبان یا ریشه‌ی زبان به استخوان لامی در ناحیه‌ی گلو مهار شده است. این ناحیه با توده‌های مدور از بافت لنف، به نام لوزه‌های زبانی<sup>۴</sup>، پوشیده شده است (شکل ۴-۱۱).



شکل ۵-۱۱



شکل ۴-۱۱ نمای فوقانی سطح زبان

۱ - Tongue

۲ - Papillae

۳ - Taste buds

۴ - Lingual tonsils

۵ - Teeth

۶ - Incisors

۷ - Cuspid

۸ - Premolars

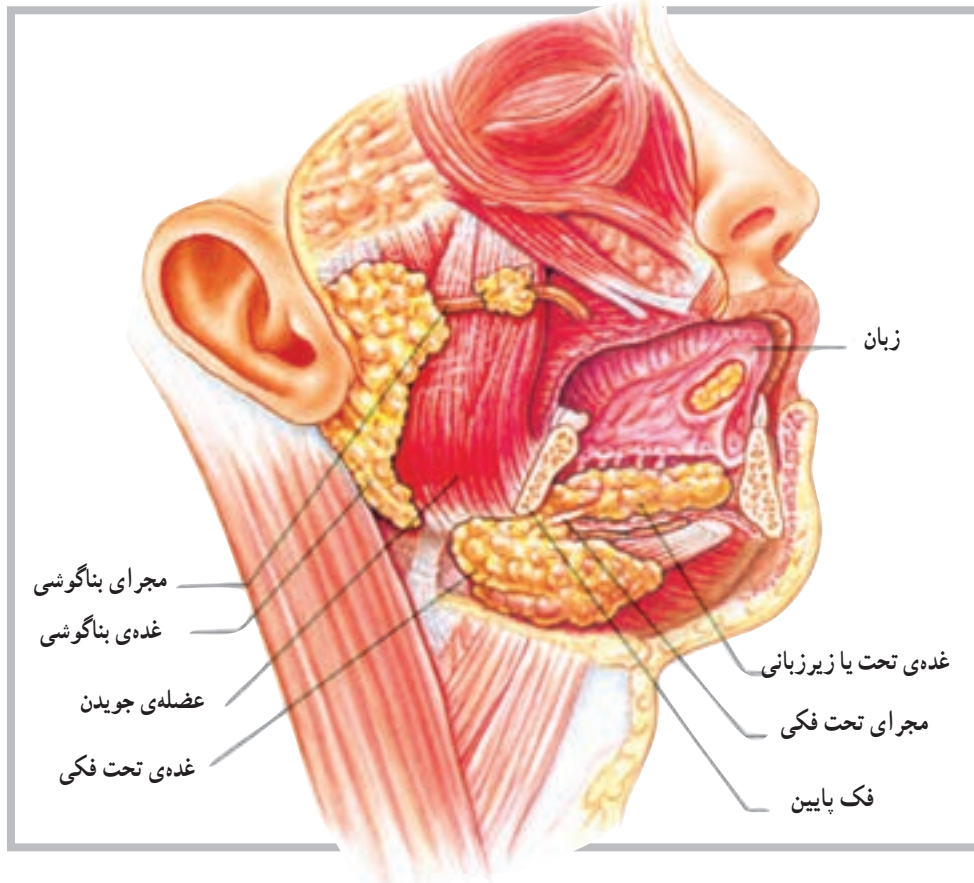
۹ - Molars



## غدد بزاقی

موجب تغییرات شیمیایی در مرحله‌ی اول گوارش می‌شود. تعداد غدد بزاقی ۳ جفت است و عبارت‌اند از: بناگوشی، تحت فکی و زیربانی. ترشحات این غدد به درون حفره‌ی دهان می‌ریزد (شکل ۶-۱۱).

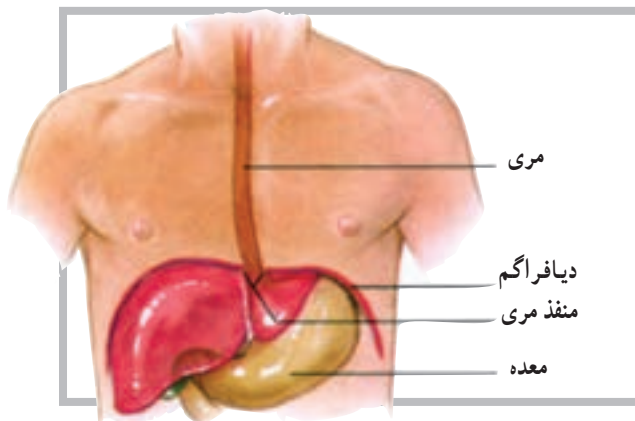
غدد بزاقی، بزاق ترشح می‌کنند و نقش آن‌ها در مرطوب کردن مواد غذایی بسیار با اهمیت است. بزاق علاوه بر آن دارای آنزیم‌های گوارشی مهمی است که



شکل ۶-۱۱ موقعیت‌های غدد اصلی بزاقی

## مری

مری<sup>۱</sup> لوله‌ای است به طول ۲۵ سانتی‌متر، که قابلیت بسته شدن را دارد و امکان عبور غذا از دهان به معده را فراهم می‌سازد. مری، پس از شروع از ناحیه‌ی حلق، از پشت نای پایین می‌رود و پس از گذشت از حفره‌ی سینه‌ای و عبور از دیافراگم وارد حفره‌ی شکمی و سرانجام وارد معده می‌شود. دیواره‌ی داخلی مری از غدد مخاطی پوشیده شده که ترشحات آن در مرطوب کردن دیواره‌ی درونی مری بسیار مؤثر است (شکل ۷-۱۱).



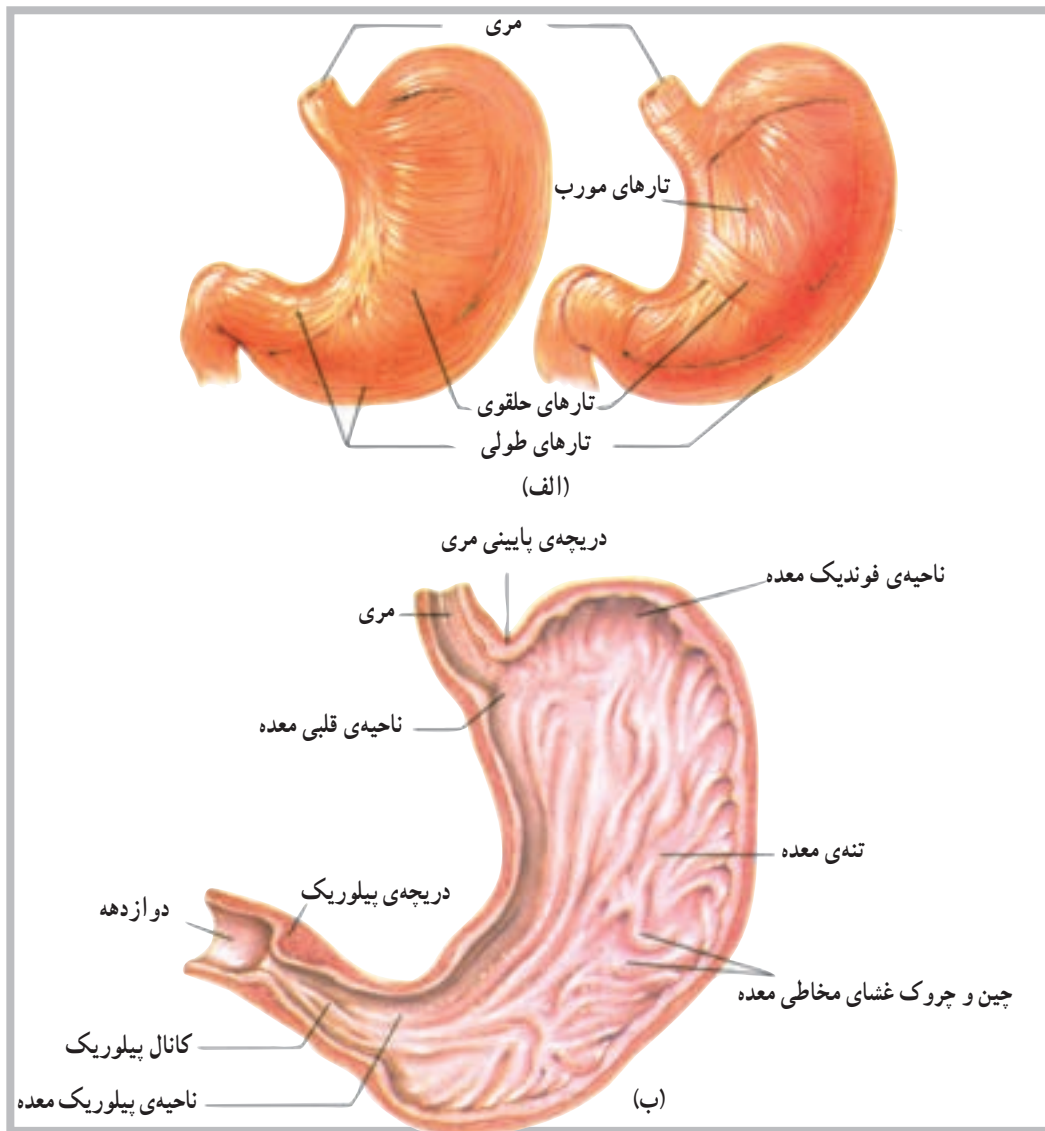
شکل ۷-۱۱ مری به‌عنوان مسیر غذا عبور بین حلق و معده عمل می‌کند.

است. معده دارای سه ناحیه است که به ترتیب، از بالا به پایین، عبارت‌اند از: ناحیه‌ی کاردیاک<sup>۲</sup>، ناحیه‌ی فوندیک<sup>۴</sup> و ناحیه‌ی پیلوریک<sup>۵</sup>، ناحیه‌ی کاردیاک نزدیک به محل اتصال معده با مری است. ناحیه‌ی فوندیک فضایی برای تجمع موقت هوا در معده است که در چنین شرایطی در بالای ناحیه‌ی کاردیاک قرار می‌گیرد. ناحیه‌ی پیلوریک نزدیک به محل اتصال معده با اولین بخش از روده‌ی کوچک است. در این ناحیه دریچه‌ی پیلوریک<sup>۶</sup>، برای کنترل مواد غذایی از معده به داخل روده‌ی کوچک، وجود دارد که توسط عضلات صاف کنترل می‌شود (شکل ۸-۱۱).

دریچه‌ای به نام کاردیاک<sup>۱</sup> درست در بالای محلی که مری به معده متصل است، وجود دارد که توسط عضلات صاف (اسفنکتر) کنترل می‌شود. این دریچه از برگشت مواد غذایی از معده به داخل مری جلوگیری می‌کند.

## معده

معده<sup>۲</sup> اندامی است به شکل (J) و به طول ۲۵ تا ۳۰ سانتی‌متر که در بالا و سمت چپ حفره‌ی شکمی در زیر دیافرآگم، قرار دارد. معده دارای حجمی در حدود یک لیتر یا کمی بیش‌تر



شکل ۸-۱۱ الف - برخی از قسمت‌های معده دارای ۳ لایه‌ی تارهای عضلانی است، ب - قسمت‌های اصلی معده

۱ - Cardiac sphincter

۲ - Stomach

۳ - Cardiac region

۴ - Fundic region

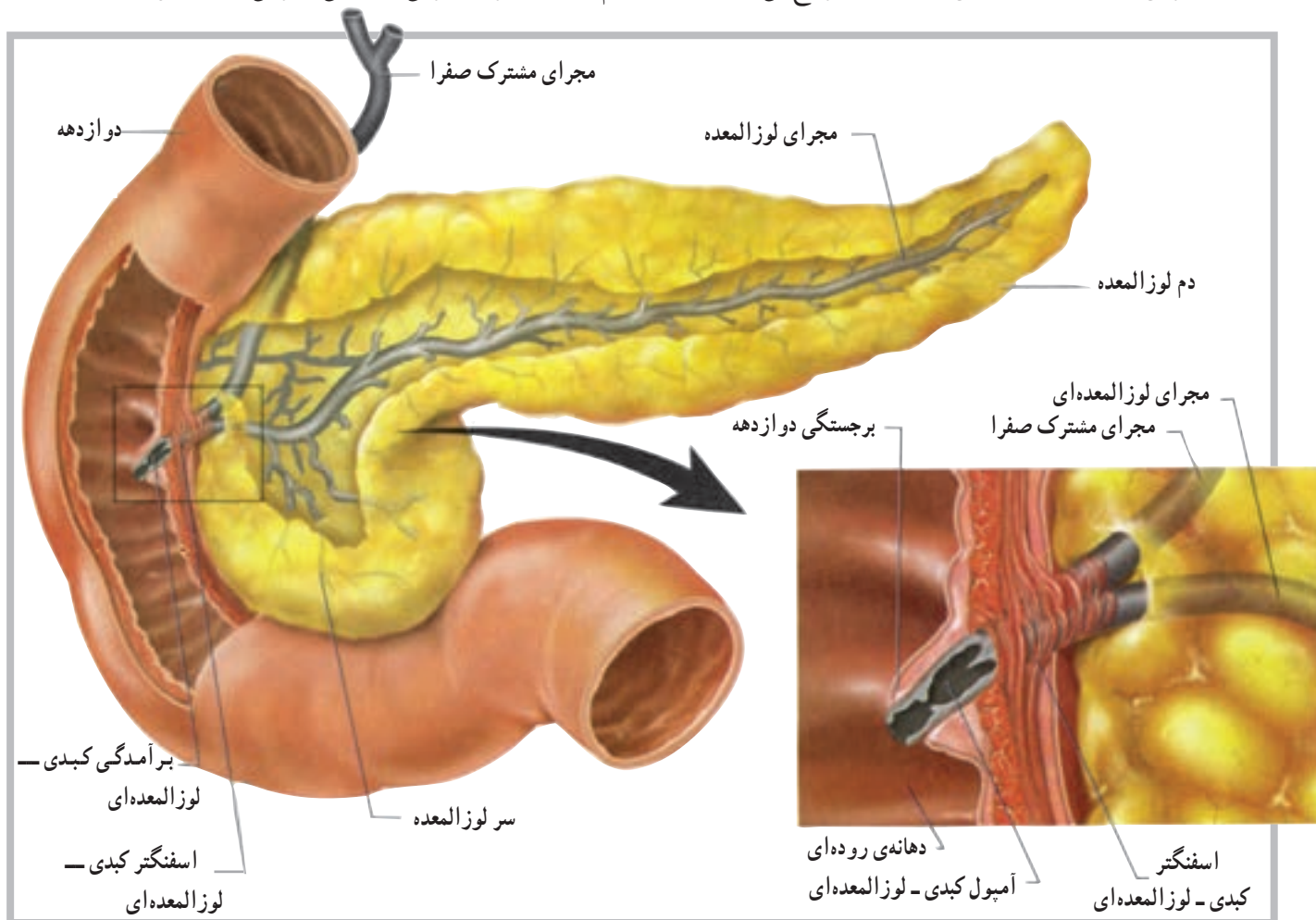
۵ - Pyloric region

۶ - Pyloric sphincter

## لوزالمعده

فصل غدد درون‌ریز بحث گردید. هم‌چنین بخش اکسوکراین لوزالمعده، شیرهی لوزالمعده<sup>۱</sup> را ترشح می‌کند، که مربوط به دستگاه گوارش است. شیرهی لوزالمعده، که دارای چندین آنزیم گوارشی مهم است، از طریق مجرایی وارد اثنی<sup>۲</sup> عشر می‌شود (شکل ۹-۱۱).

همان‌گونه که در فصل غدد درون‌ریز (اندوکراین) گفته شد، لوزالمعده دارای دو بخش اندوکراین و اکسوکراین است از بخش اندوکراین هورمون‌های انسولین و گلوکاگون ترشح می‌شود که در



شکل ۹-۱۱ لوزالمعده به‌طور نزدیک با دوازدهه در ارتباط است.

کیسه‌ی صفرا و دُمدار<sup>۳</sup> نیز مشاهده می‌شود که تماماً توسط یک کیسول لیفی دربرگرفته شده‌اند. در روی سطح خلفی لُب راست کبد، نزدیک به لب مربع کیسه‌ی صفرا<sup>۴</sup> قرار دارد که ترشحات آن توسط مجرای سیستیک<sup>۵</sup> به داخل دستگاه گوارش آزاد می‌شود (شکل ۱۰-۱۱ و ۱۱-۱۱).

## کبد

کبد<sup>۲</sup> بزرگ‌ترین غده‌ی بدن و از اندام‌های کمکی در دستگاه گوارش است. کبد در سمت راست بدن، زیر دیاфраگم و در حفره‌ی شکمی قرار دارد. کبد دارای چهار لُب به نام‌های راست، چپ، دُمدار و مربع است. لب سمت راست از بقیه‌ی لب‌ها بزرگ‌تر است. دو لب کوچک‌تر به نام‌های مربع<sup>۶</sup> نزدیک

۱ - Pancreatic Juice

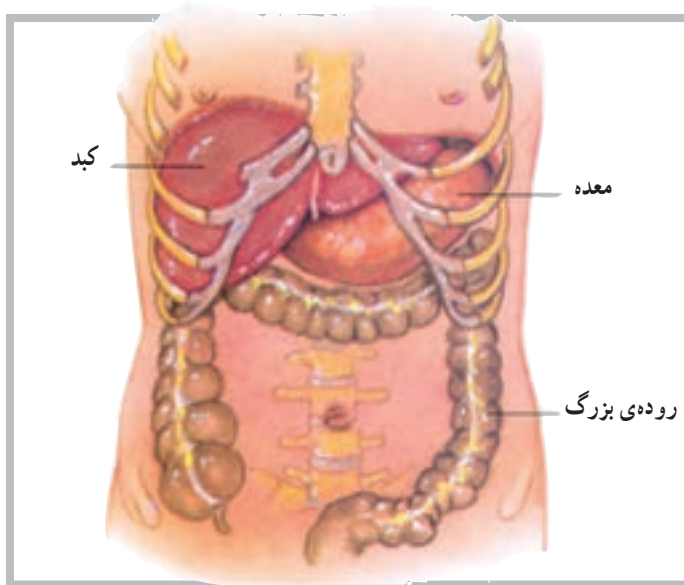
۴ - Caud ate lobe

۲ - Liver

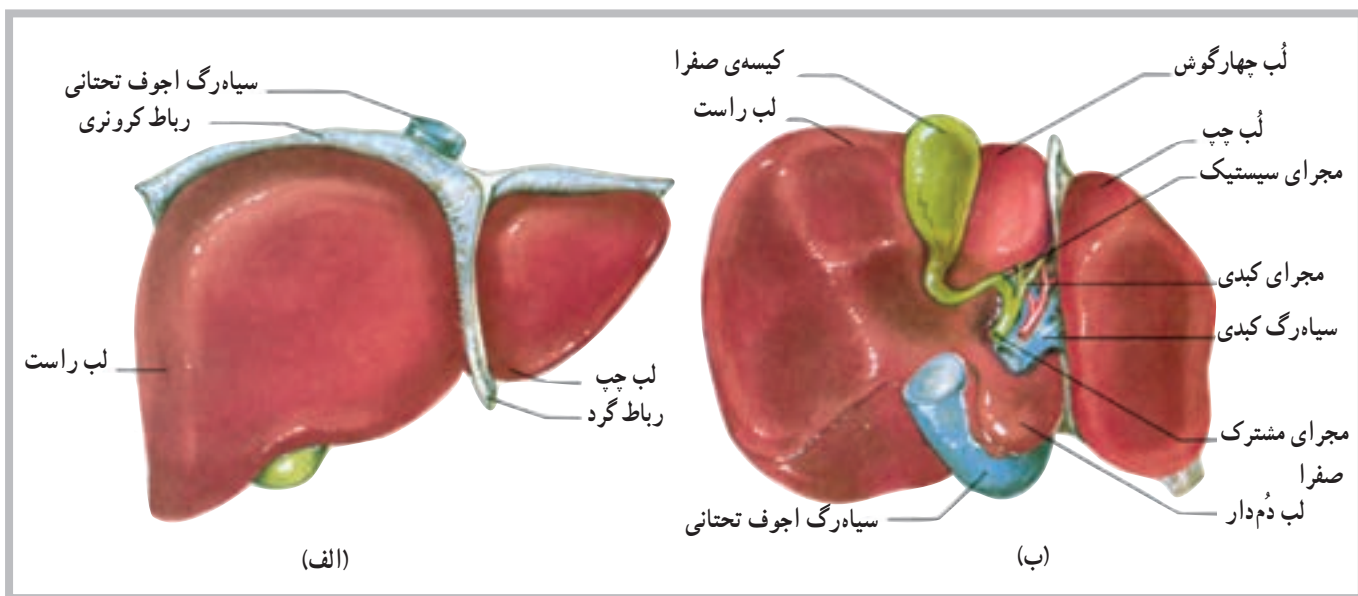
۵ - Gallbladder

۳ - quadrate lobe

۶ - Cystic duct



شکل ۱۰-۱۱ دنده‌ها تا حدودی کبد را دربرمی‌گیرند.



شکل ۱۱-۱۱ لب‌های کبد: الف- نمای قدامی ، ب- نمای خلفی

### روده‌ی کوچک

تشکیل شده است که عبارتند از: اثنی‌عشر<sup>۱</sup> (دوازدهه)، ژژنوم<sup>۲</sup> و ایلئوم<sup>۳</sup>. اثنی‌عشر حدوداً ۲۵ سانتی‌متر طول دارد و کوتاه‌ترین بخش از روده‌ی کوچک است. این قسمت در جلوی کلیه‌ی راست و در حدود ۳ مهره‌ی بالایی کمر قرار دارد. مابقی روده‌ی کوچک به‌صورت آزاد در حفره‌ی شکمی قرار دارد. تقریباً  $\frac{2}{5}$  بخش نزدیک آن ژژنوم و مابقی آن ایلئوم است (شکل ۱۱-۱۲).

روده‌ی کوچک<sup>۱</sup>، طول‌ترین بخش دستگاه گوارش است که از انتهای معده شروع و تا ابتدای روده‌ی بزرگ ادامه می‌یابد. با پیچ و خم‌های زیادی که روده‌ی کوچک دارد بیش‌ترین فضای حفره‌ی شکمی را پر می‌کند. روده‌ی کوچک ترشحات لوزالمعده و کبد را دریافت می‌کند و مهم‌ترین بخش از دستگاه گوارش در جذب مواد غذایی است.

قسمت‌های روده‌ی کوچک: روده‌ی کوچک از سه بخش

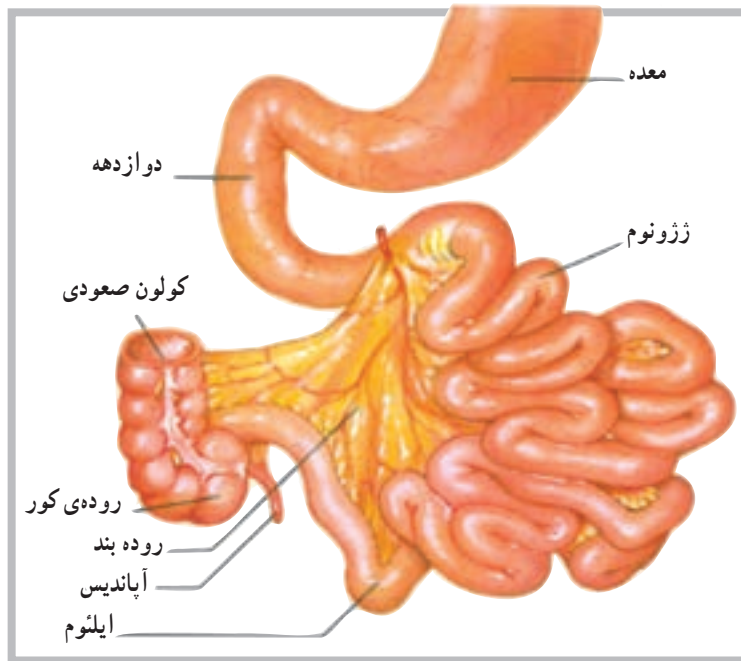
۱ - Small intestine

۲ - duodenum

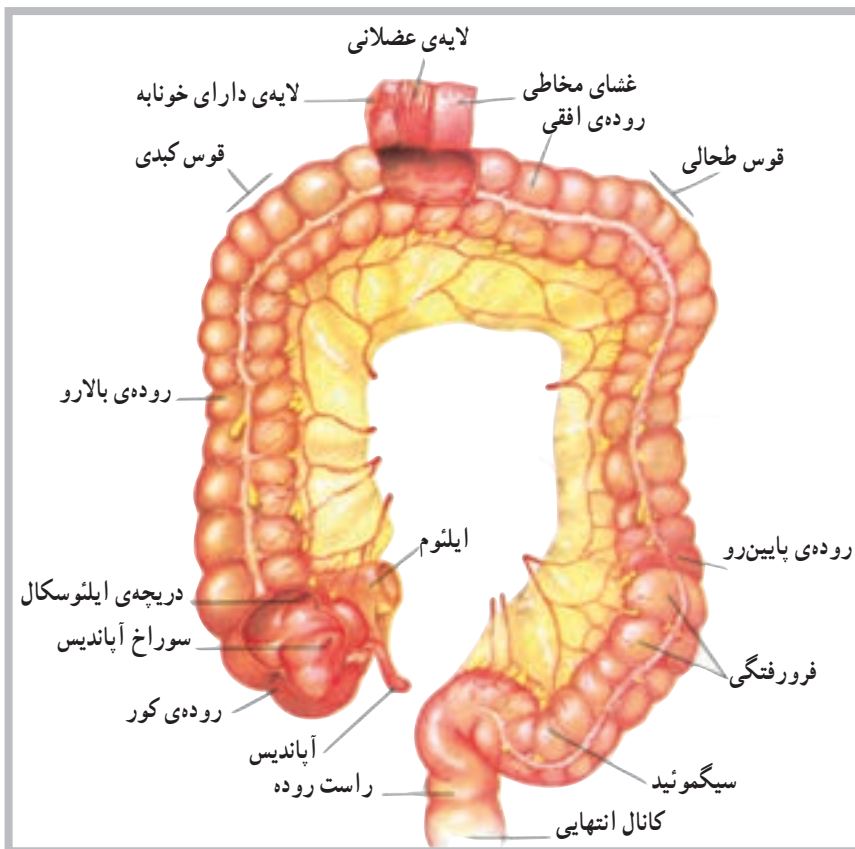
۳ - Jejunum

۴ - Ileum





شکل ۱۱-۱۲ روده کوچک متشکل از دوازدهه، ژژونوم و ایلئوم



شکل ۱۱-۱۳ نمای قدامی بخش‌های روده بزرگ

### روده بزرگ

این بخش به دلیل قطر بیش‌تر آن نسبت به روده کوچک، روده بزرگ<sup>۱</sup> نامیده می‌شود و در حدود ۱/۵ متر طول دارد. روده بزرگ دارای ۳ بخش اصلی است: روده بالارو، روده افقی و روده پایین‌رو. در ابتدای بخش نخست روده بزرگ (بالارو) کیسه‌ی آپاندیس<sup>۲</sup> واقع شده است. قوس کبدی در سمت راست و قوس طحالی نیز در سمت چپ بدن روی روده بزرگ دیده می‌شود. در امتداد روده بزرگ، پس از روده پایین‌رو، یک خمیدگی به نام روده سیگمئید<sup>۳</sup> مشاهده می‌شود و بلافاصله بعد از آن قسمت راست روده<sup>۴</sup> است که در نهایت به مقعد<sup>۵</sup> ختم می‌شود (شکل ۱۱-۱۳).

۱ - Large intestine

۲ - Vermiform appendix

۳ - sigmoid Colon

۴ - Rectum

۵ - Anal Canal



## خودآزمایی

- ۱- دستگاه گوارش را تعریف کنید.
- ۲- قسمت‌های مهم دستگاه گوارش را از آغاز تا پایان به ترتیب نام ببرید.
- ۳- سه قسمت روده‌ی کوچک را نام ببرید.
- ۴- کوتاه‌ترین بخش از روده‌ی کوچک چه نام دارد؟
- ۵- غدد بزاقی را نام ببرید.
- ۶- لب‌های کبد را نام ببرید.
- ۷- قوس‌های روده‌ی بزرگ را نام ببرید.
- ۸- موقعیت آپاندیس را شرح دهید.
- ۹- دریچه‌ی پیلوریک در کجا واقع شده است؟
- ۱۰- موقعیت کیسه‌ی صفرا را توضیح دهید.
- ۱۱- کدام بخش از لوزالمعده، شیره‌ی گوارشی آزاد می‌کند؟

## فهرست منابع

- ۱- آسیموف، ایزاک، تن آدمی، مترجم محمود بهزاد، چاپ دوم (۱۳۶۶)، شرکت انتشارات علمی و فرهنگی
- ۲- تندنویس، فریدون، حرکت شناسی، چاپ چهارم (۱۳۷۴). انتشارات دانشگاه تربیت معلم
- ۳- رواسی، علی اصغر، آناتومی انسانی، چاپ اول (۱۳۷۳)، انتشارات دانشگاه پیام نور
- 4 - Vannini V. Pogliani. G. (1979). The Color Atlas of Human Anatomy. Beekman House New York
- 5 - Shier. D, Butler. J, Lewis. Ricki. (1999) Human Anatomy & Physiology. eighth edition, McGraw - Hill
- 6 - Prives, M.L ysenkov, N. Bushkoviek, V. (1985). Human Anatomy, Mir Company
- 7- Thibodeau, Gary A (1987). Anatomy and physiology. Mosby company
- 8 - Werner, Platger (1980) - Color atlas and textbook of Human Anatomy, Thieme inc
- 9 - Williams, Peter A. Warwick, Roger, Dason, Mary. Banister, Lawrence H (1989) Gray's Anatomy. Churchill bvenngstone
- 10 - Sigmund, G, 1974 The Human Body its structures physiology, third Edition, Macmillan publishing Co., InC
- 11 - Berne, R, Levy, M, 1990 Principles of physiology, the C.V. mosby Company
- 12 - Solomon. E, Daris. P, 1983 Human anatomy & physiology, saunders College publishing
- 13 - Guyton, A, 1991 Textbook of medical physiology, 8 th Edition" W.B. Saunders Company

